Μαστογραφία - Εισαγωγή

Λίγη Ιστορία

The Evolution of Mammography
AJR 150:493-498

Highlights from the History of Mammography.
RadioGraphics 1990; 10:1111-1131

- Albert Salomon, Γερμανός χειρουργός, 1913
  - Ακτινογράφησε 3000 μαστούς από μαστεκτομή και συσχέτισε ακτινολογικά, κλινικά και παθολογοανατομικά ευρήματα.

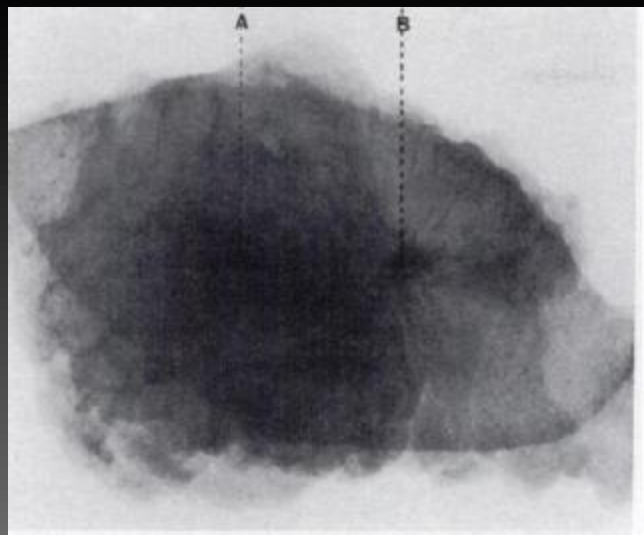

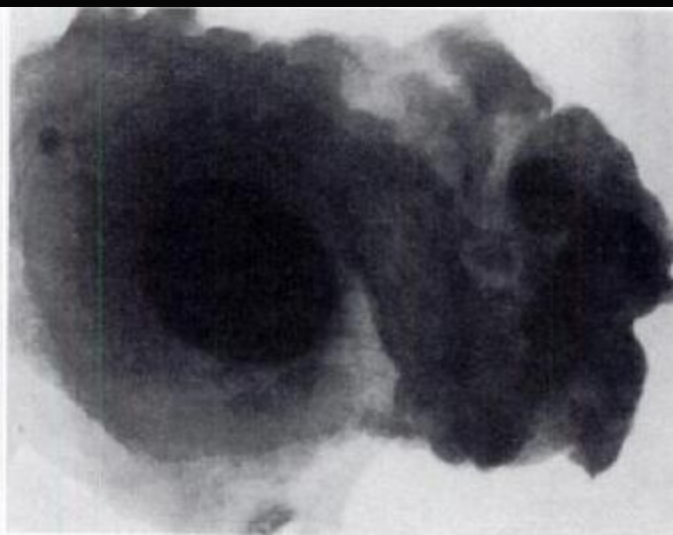

- Stafford Warren, 1930, επί ασθενών, (στερεοσκοπική τεχνική ανάγνωσης)

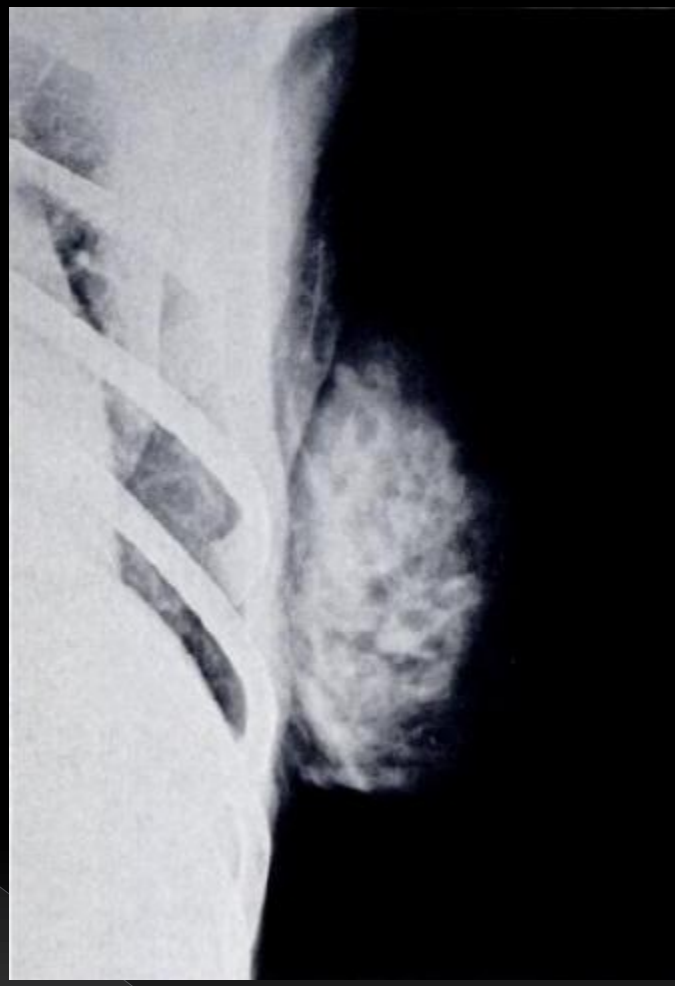

1939 Stafford Warren.
Χρήση ΑΔ , 50-60 kVp, 70 mA, 2’/2-sec , ΕΠ = 100, χωρίς συμπίεση

- Raul Leborgne, Ουρουγουάη, 1950, αντιλήφθηκε τη χρησιμότητα της πίεσης, περιέγραψε τις μικροαποτιτανώσεις, γαλακτογραφία
- Χρήση φιλμ χωρίς ΕΠ



- Raul Leborgne, μικροαποτιτανώσεις

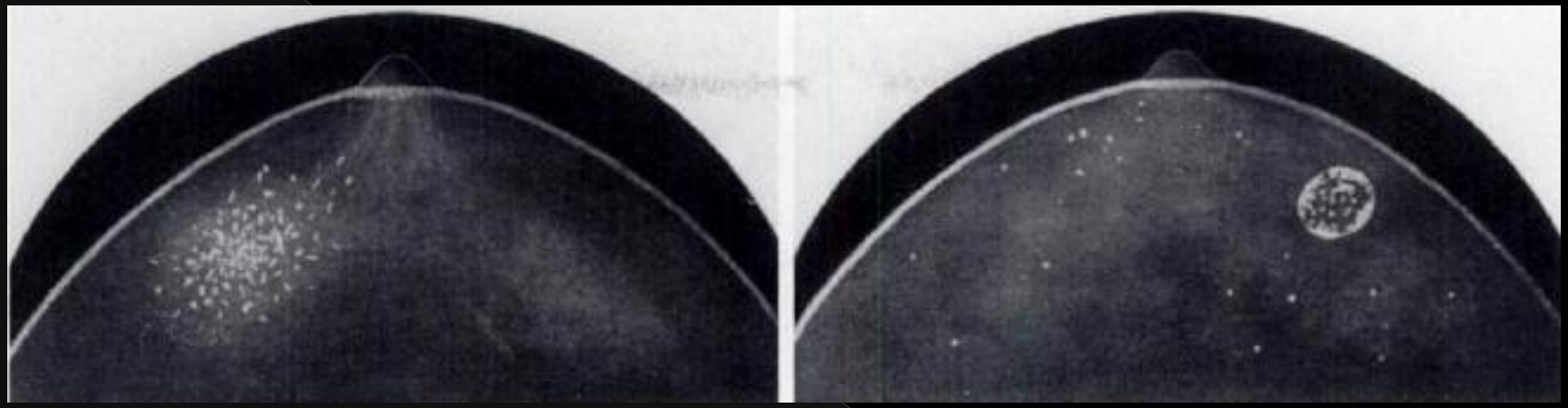

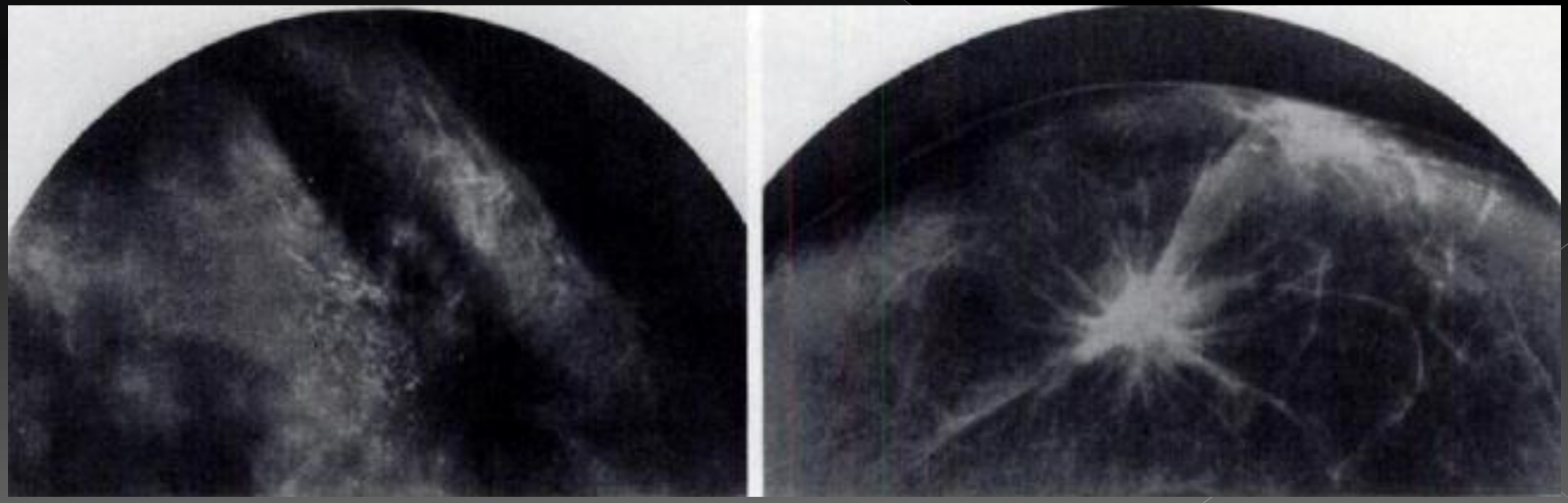

- Egan και συνεργάτες 1960,
- Τεχνική με υψηλή επαναληψιμότητα

  υψηλά mA, χαμηλά kV, χρήση βιομηχανικού φιλμ σε 1000 ασθενείς
- 1962, ανακοίνωση υποκλινικών καρκίνων

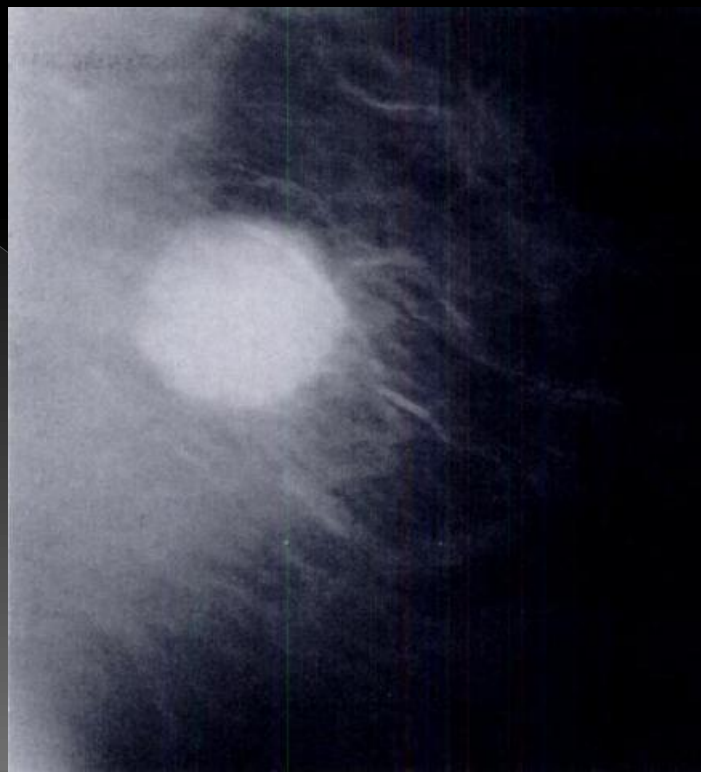

Egan,
ML μαστογραφία,
28 kVp, 300 mA,
6-sec,
ΕΑ 100εκ.
βιομηχανικό φιλμ
χωρίς ΕΠ

Radiographic Projections and Technical Factors

Craniocaudad

Ma—300
KvP—26
Time—6 seconds
Target-Film Distance—
22 to 40 inches

Mediolateral

Ma—300
KvP—28
Time—6 seconds
Target-Film Distance—
22 to 40 inches

Axillary

Ma—300
KvP—54
Time—3½ seconds
Target-Film Distance—
Average Patient, 40 inches
Obese Patient, 30 inches

Film—Kodak Industrial X-ray Film, Type M (Extra Base), most satisfactory. Kodak Medical X-ray Film for Mammography (Extra Base) may be used.

Exposure Holder—Cardboard, with lead back.

Processing—Kodak Industrial X-ray Film, Type M. Process manually in fresh solutions. Development—5 to 8 minutes at 68°F, acid stop bath—30 seconds, fixation—12 to 15 minutes at 68°F, washing—30 minutes in running water.

Kodak Medical X-ray Film for Mammography. Designed to be processed in a Kodak X-Omat Processor for medical x-ray film using Kodak X-Omat chemicals.

Collimation—Extension cylinder, 4 by 12 inches.

Filtration—Inherent tube filtration only.

INDICATIONS FOR MAMMOGRAPHY

- Signs, Questionable Signs, or Symptoms of Disease of Breast
- Previous Radical Mastectomy
- High Familial Occurrence of Cancer of Breast
- Concerophobia
- Previous Biopsy (Breast)
- Lumpy or Pendulous Breast
- Adenocarcinoma, Primary Site Undetermined
- Basis for Future Comparison

- Ξηρογραφία 1970-1980
  - Μέσω ακτινοβολίας παραγωγή ηλεκτροστατικής εικόνας που εμφανίζεται με τεχνική XEROX

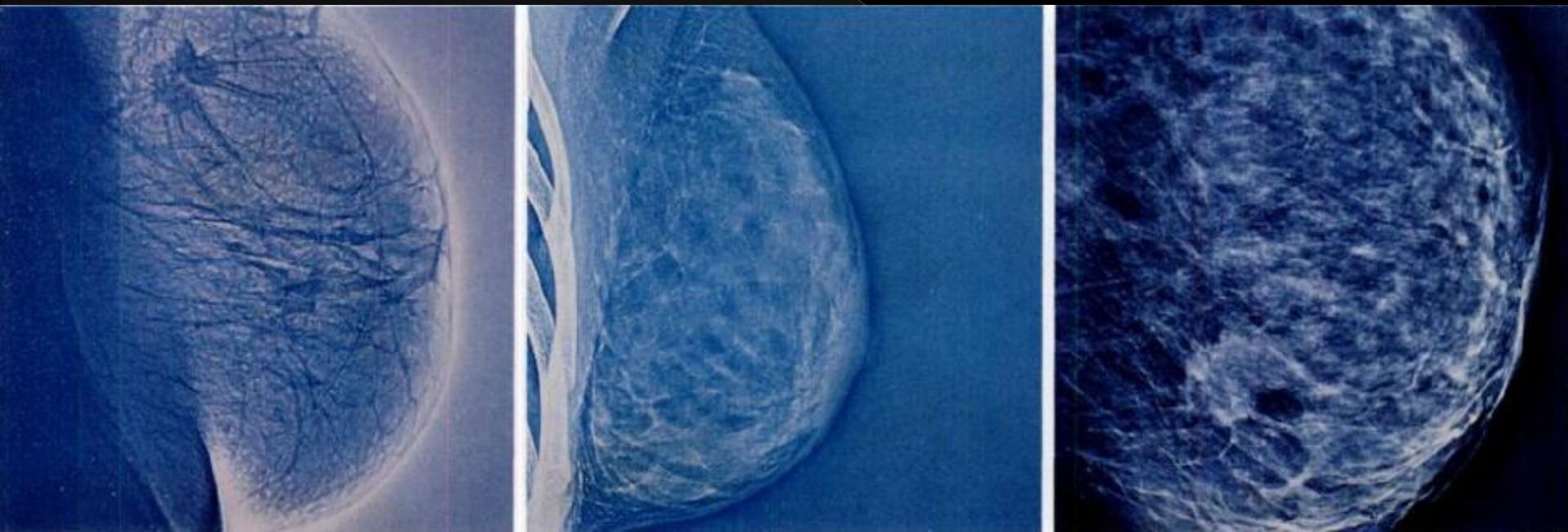

Συστήματα μαστογραφίας

- Charles Gros, Γαλλία, 1965, πρώτος μαστογράφος
  - Άνοδος από μολυβδαίνιο, (0.7-mm μέγεθος εστίας), ενσωματωμένο σύστημα συμπίεσης μειώνει επιπροβολές, κινητική ασάφεια και σκέδαση

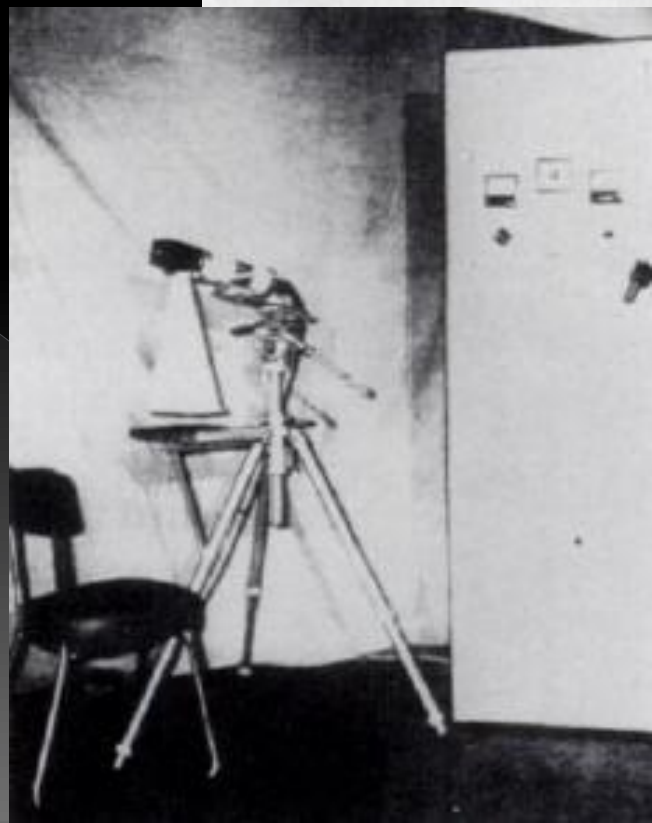

- 1972, δημιουργία ειδικών ΕΠ υψηλής ευκρίνειας και φιλμ μαστογραφίας μονής επίστρωσης, επιτρέπει σημαντική μείωση της δόσης και χρήση μηχανικού εμφανιστηρίου.
- Μεγεθυντικές λήψεις και
- Χρήση ΑΔ

1969 1975 1987

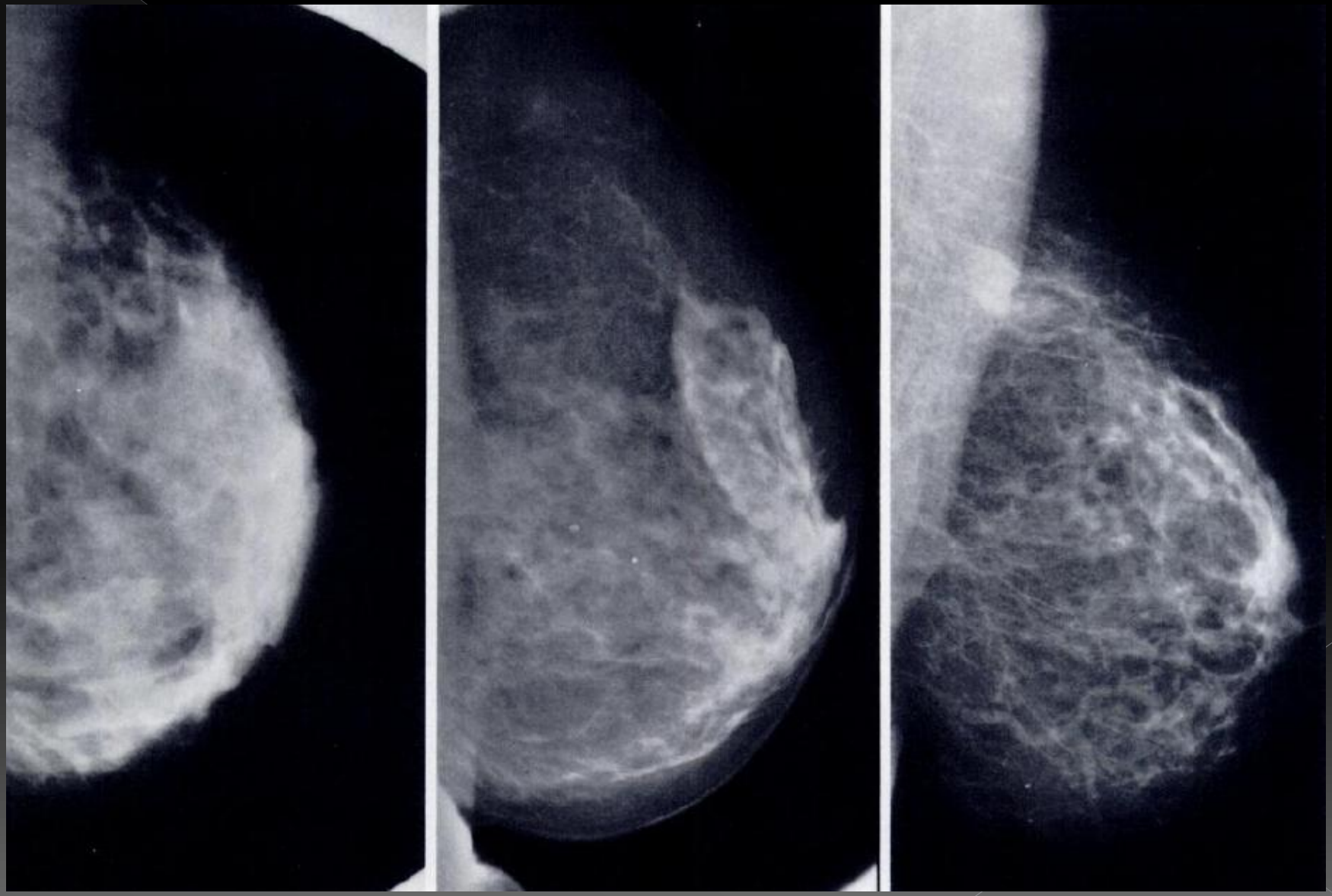

Φορητές μονάδες

- Philip Strax, 1960
  - Μονάδες με χώρους για εξέταση, λήψη ιστορικού, μαστογραφία, θερμογραφία

- Σουηδία, φορητές μονάδες, 1970

Έντοπισμός υποκλινικής βλάβης

- Gerald D. Dodd, 4-12-1965
  - Εντοπισμός βλάβης με βελόνα



- Daniel Kopans, 1980





A B C D E F G H I
4
3
2
1

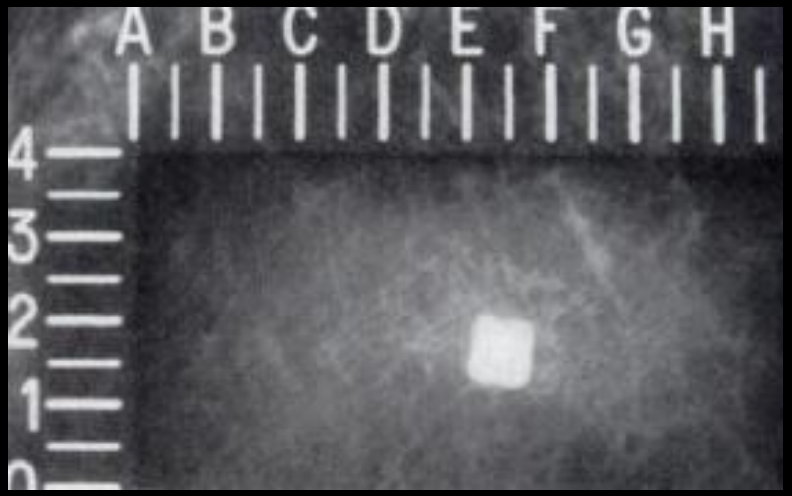
A B C D E F G H
4
3
2
1

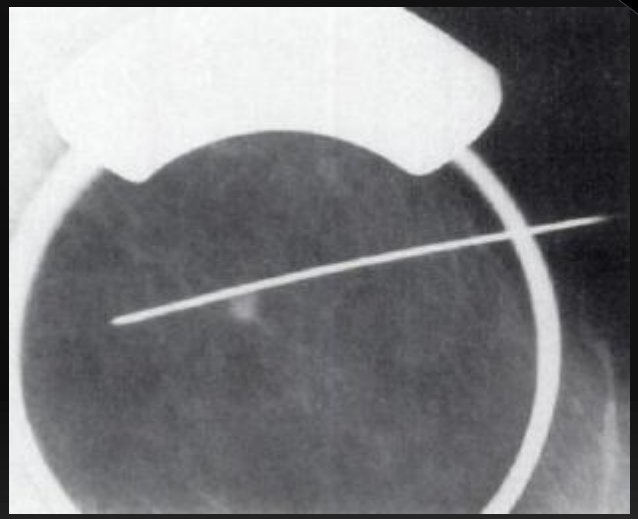

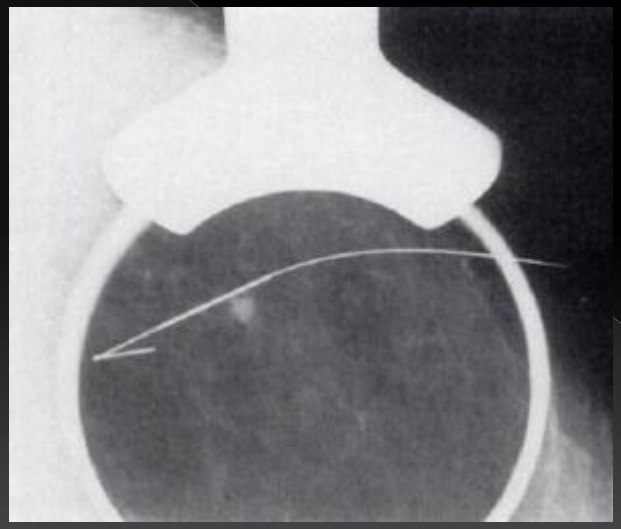

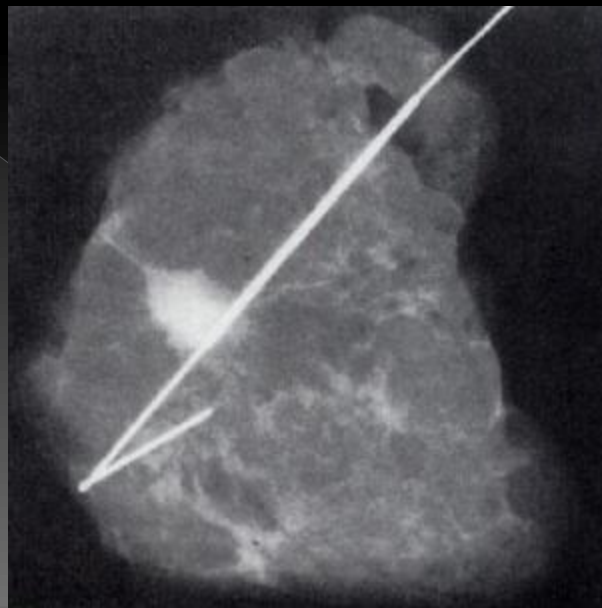

- László Tabár, 1985,
  - πρώτα αποτελέσματα προληπτικής μαστογραφίας σε 134.000 γυναίκες
  - Έδειξε βελτίωση 30%
- Ο δάσκαλος
  - Teaching Atlas of Mammography

Οκτώβριος: μήνας εγρήγορσης για τον καρκίνο του μαστού

- Ο συνηθέστερος καρκίνος στις γυναίκες
- Η δεύτερη αιτία θανάτου μετά τον καρκίνο του πνεύμονα
- 50.000 γυναίκες – 300 άνδρες
- 80% > 50ετών
- 1 στις 9 γυναίκες θα αρρωστ'ησει με καρκίνο του μαστού

Καλά νέα / κακά νέα

- Επίπτωση αυξημένη κατά 50% στα τελευταία 25 χρόνια
- Από το 1980 οι θάνατοι από καρκίνο του μαστού έχουν μειωθεί κατά 30%
- Δεν είναι πια η συνηθέστερη αιτία θανάτου για τις γυαίκες
- 8/10 γυναίκες ξεπερνούν την 5ετία επιβίωσης

Αίτια βελτίωσης

- Προληπτικός έλεγχος
- Βελτίωση θεραπείας (Tamoxifen etc)
- Βελτίωση παρεχομένων υπηρεσιών

Είδη μαστογραφίας

- Προληπτική (screening)
- Διαγνωστική (συμπτωματική)

- Συνήθως 4 λήψεις (2X2)

Προληπτική μαστογραφία

- Αύξηση της επίπτωσης του καρκίνου
- Ανιχνεύει πρώιμους καρκίνους και προκαρκινικές καταστάσεις (DCIS) που δεν θα είχαν προκαλέσει προβλήματα
- Μια γυναίκα υπερ-θεραπεύεται για κάθε 2 που σώζονται

Διαγνωστική μαστογραφία

- Μάζα, πάχυνση
- Μεταβολή μεγέθους ή σχήματος
- Ερυθρότητα ή εξάνθημα στο δέρμα ή τη θηλή
- Εισολκή θηλής
- Πτύχωση ή εισολκή δέρματος
- Όζος στη μασχάλη

Μαστογραφία

- Συμπτωματικές ασθενείς
- Γυναίκες >35 χρόνων

Reception

Kodak MIN-R 2 Cassette
KODAK MIN-R 2000 screen

2000 P

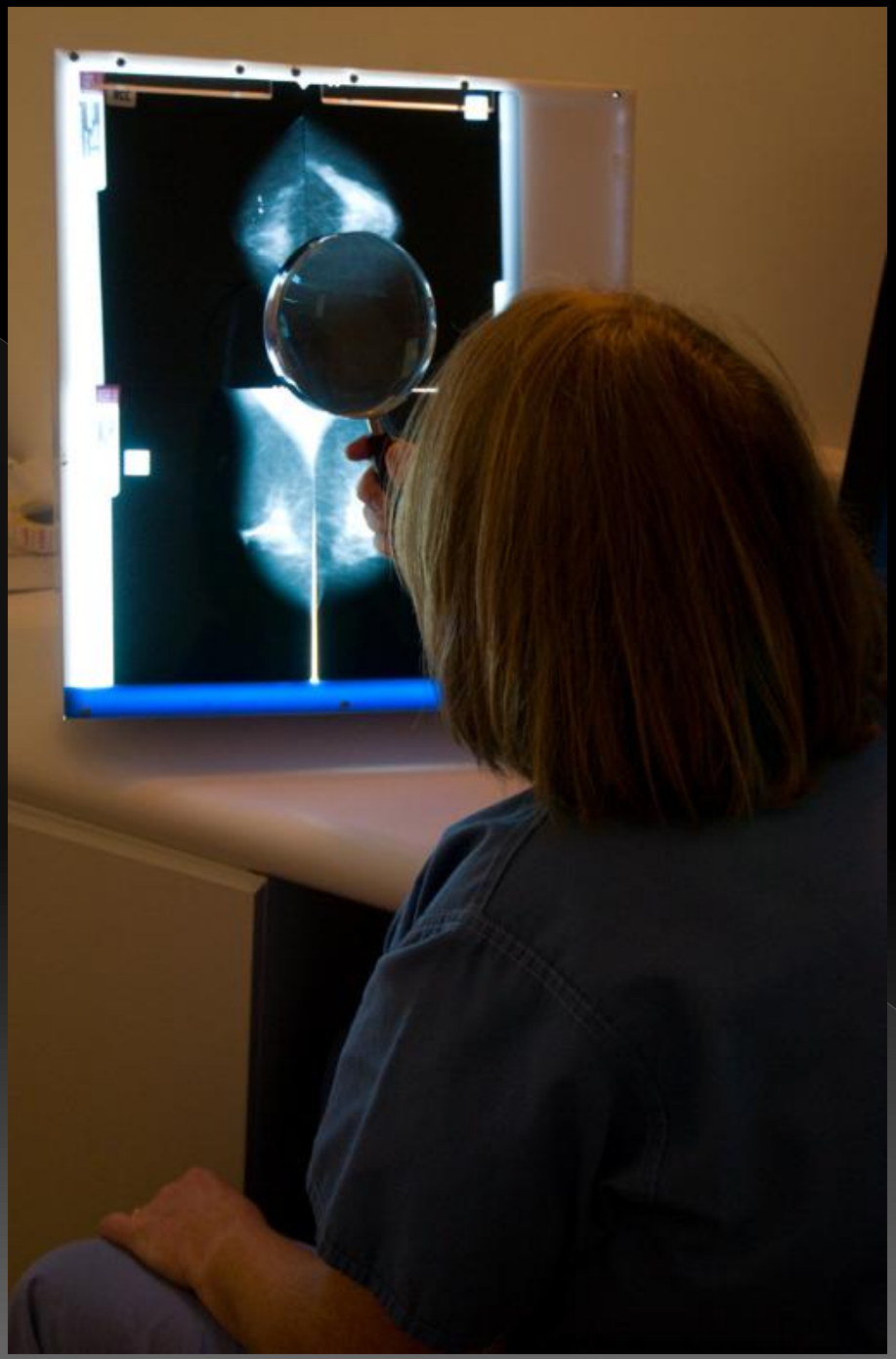

Dimensions
Dimensions

SELENIA
Dimensions



Μαστογραφία

- Προβλήματα
- Δόση ακτινοβολίας
- Πυκνοί μαστοί
- Νέες γυναίκες
- Άνδρες
- Προσθετικές επεμβάσεις
- Καμμία προληπτική μέθοδος δεν είναι 100% επιτυχής

Ψηφιακή Μαστογραφία FFDM

- Καλύτερη
- Ιδιαίτερα για πυκνούς μαστούς και Νεότερες γυναίκες
- Λιγότερη ακτινοβολία

R MLO
1034
55

L 54 MLO
ECOL

1034
R cc
35
3.8cm JRC

1034
L cc
53
3.8cm JRC

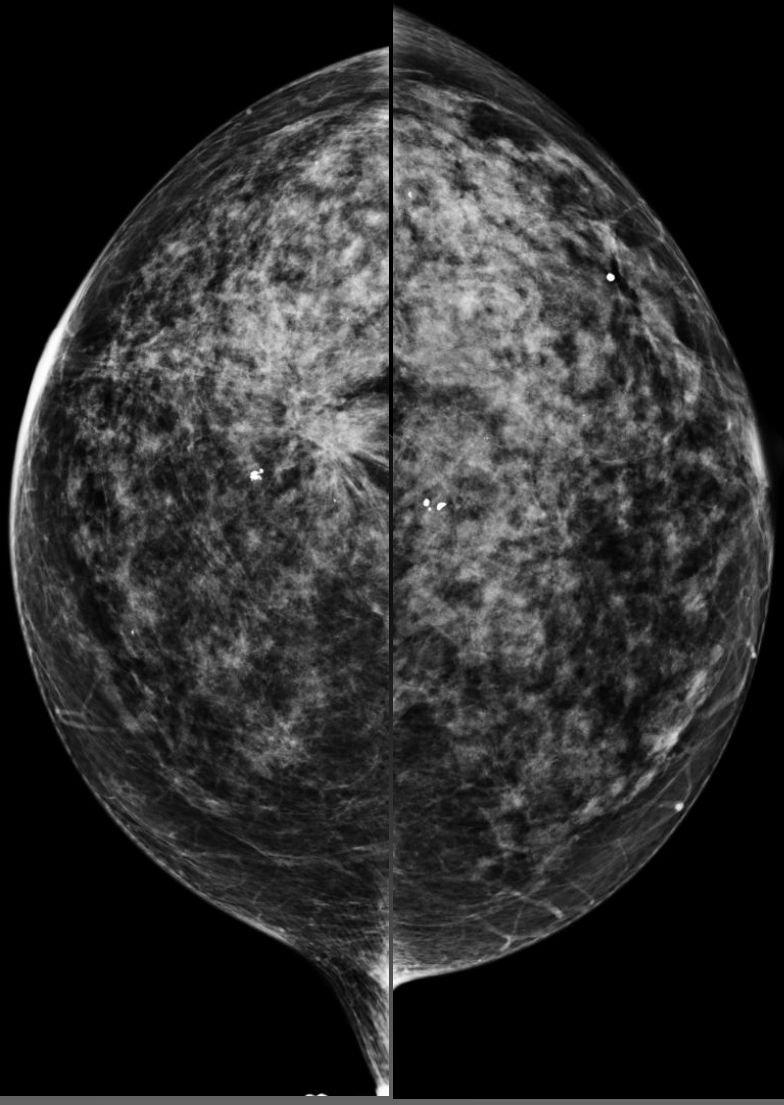

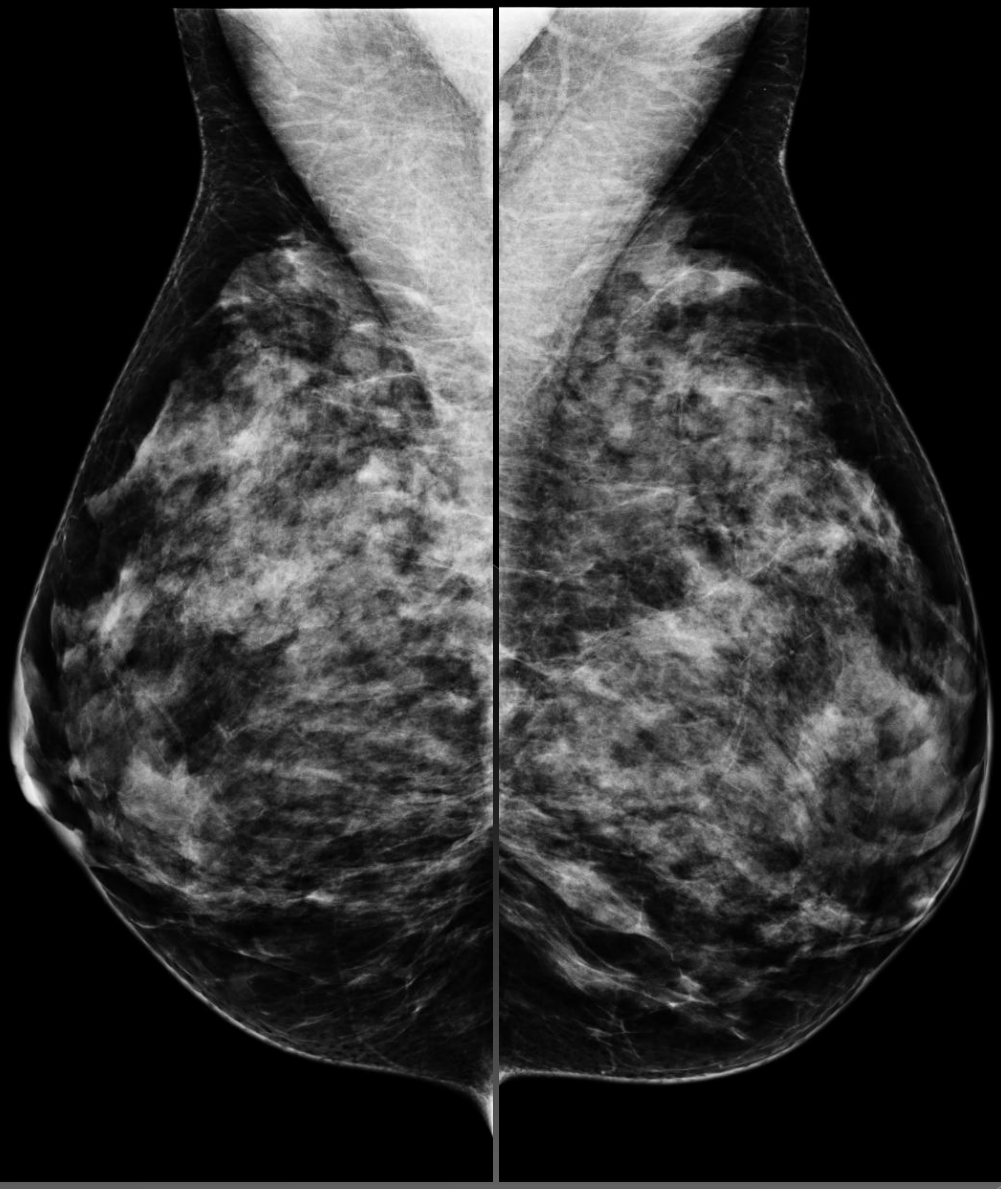

Ψηφιακή μαστογραφία

- Επεξεργασία εικόνας
- CAD

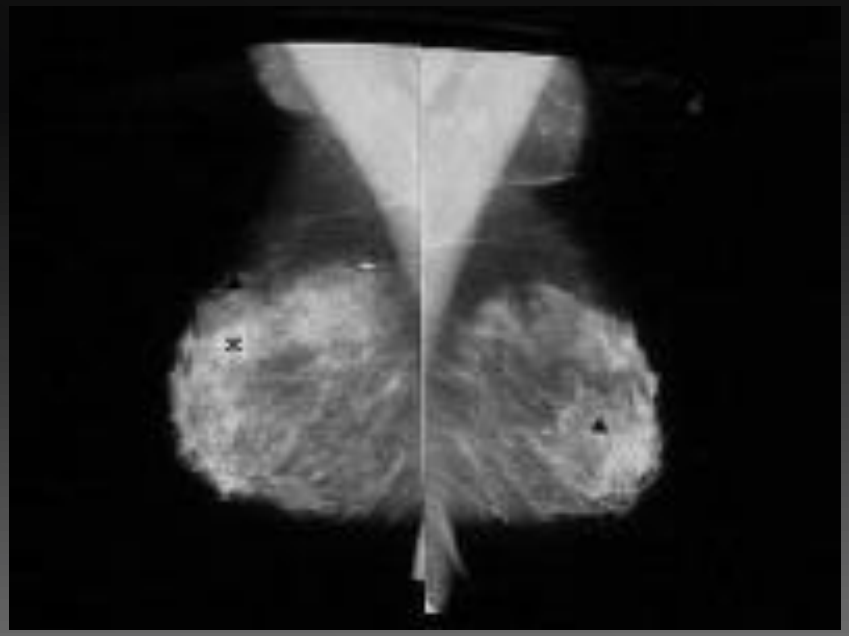

Υπερηχογράφημα

- Πρώτη μέθοδος εξετασης <35, άνδρες
- Διευκρινιστικό σε έυρημα μαστογραφίας όζοι – κύστεις
- Κατευθυνόμενη βιοψία
- Μελέτη μασχάλης

U

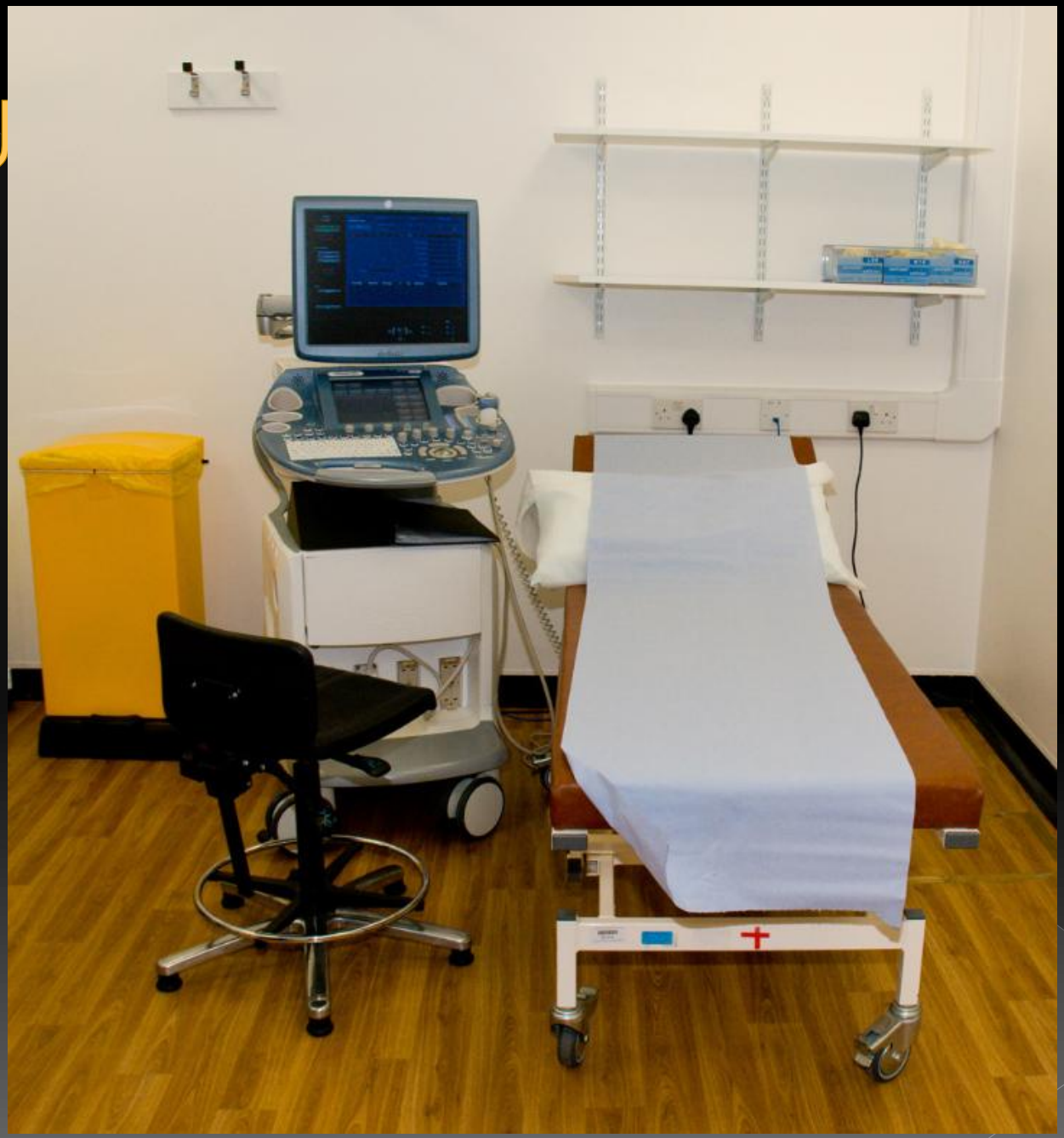

Κύστη

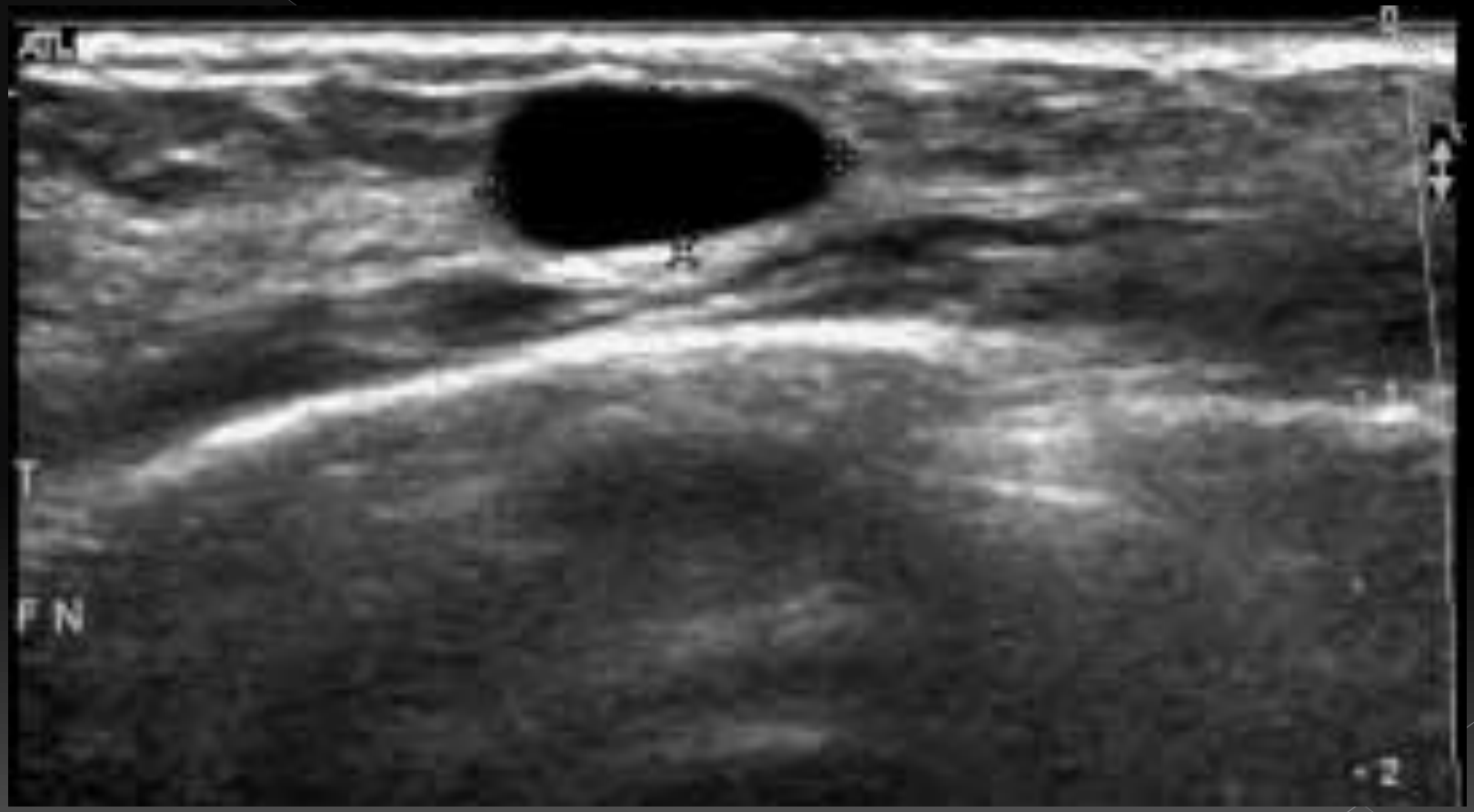

Ινοαδένωμα

Βιοψία κατευθυνόμενη με υπερήχους

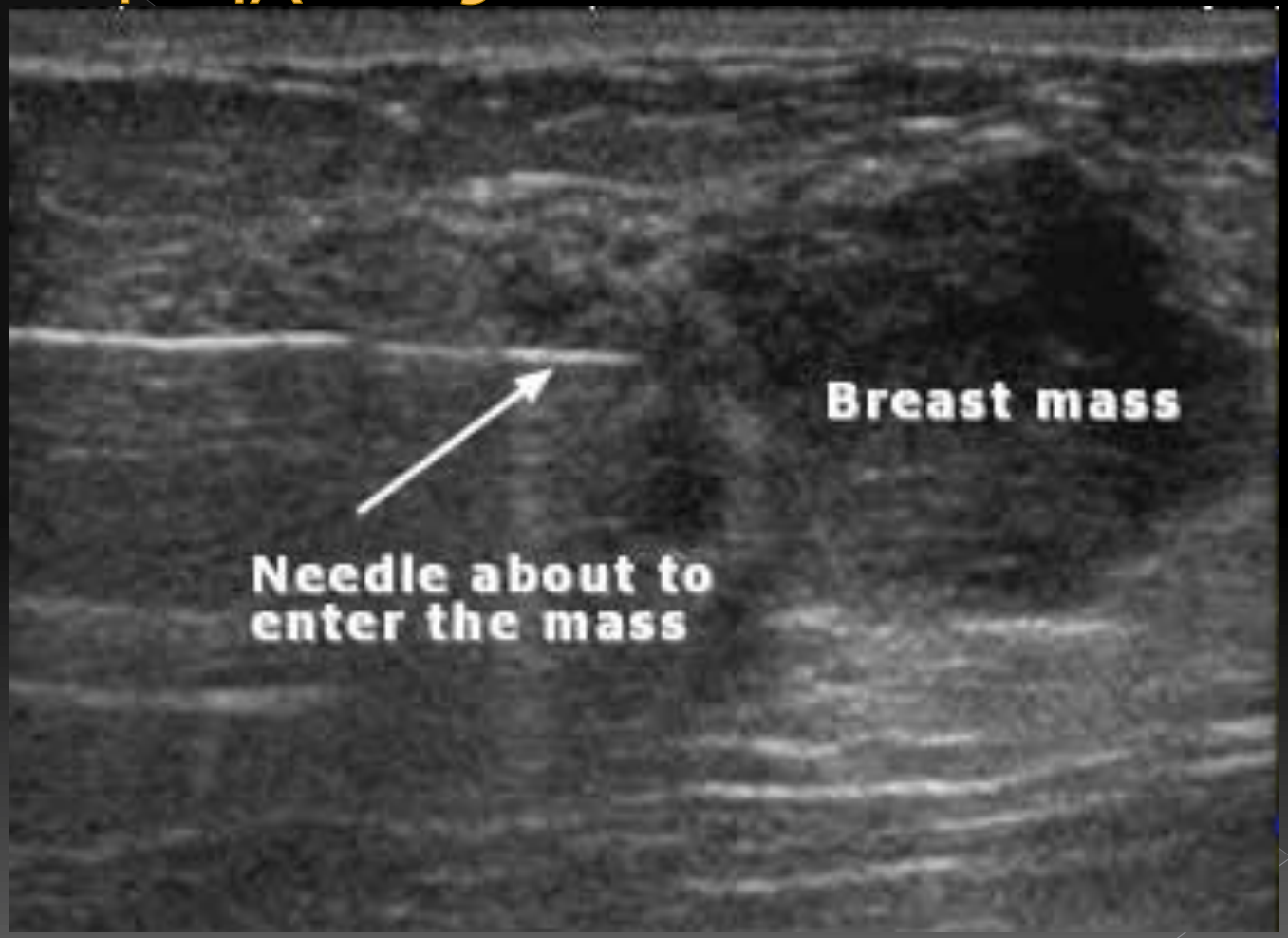

Βιοψία κατευθυνόμενη με υπερήχους

- Προώθηση της βελόνας σε πραγματικό χρόνο
- Βελόνα (κύτταρα) (FNA)
- Τέμνουσα βελόνα (ιστός) (core biopsy)
- Τοπικό αναισθητικό
- 5-10 λεπτά
- Επιπλοκές – αιμάτωμα, πόνος

Βιοψία κατευθυνόμενη με υπερήχους

- Γρήγορο, ακριβή αποτελέσματα
- Σχεδιασμός αντιμετώπισης κάθε ασθενούς ατομικά
- Σταδιοποίηση
- Ορμονικοί υποδοχείς
- Μέγεθος όγκου
- Λεμφαδένες

Τοποθέτηση οδηγών αγκίστρων





Βελόνες - Άγκιστρα





Τέμνουσα βελόνα βιοψίας

Τοποθέτηση μεταλλικών κλιπ



Ultrasound guided biopsy

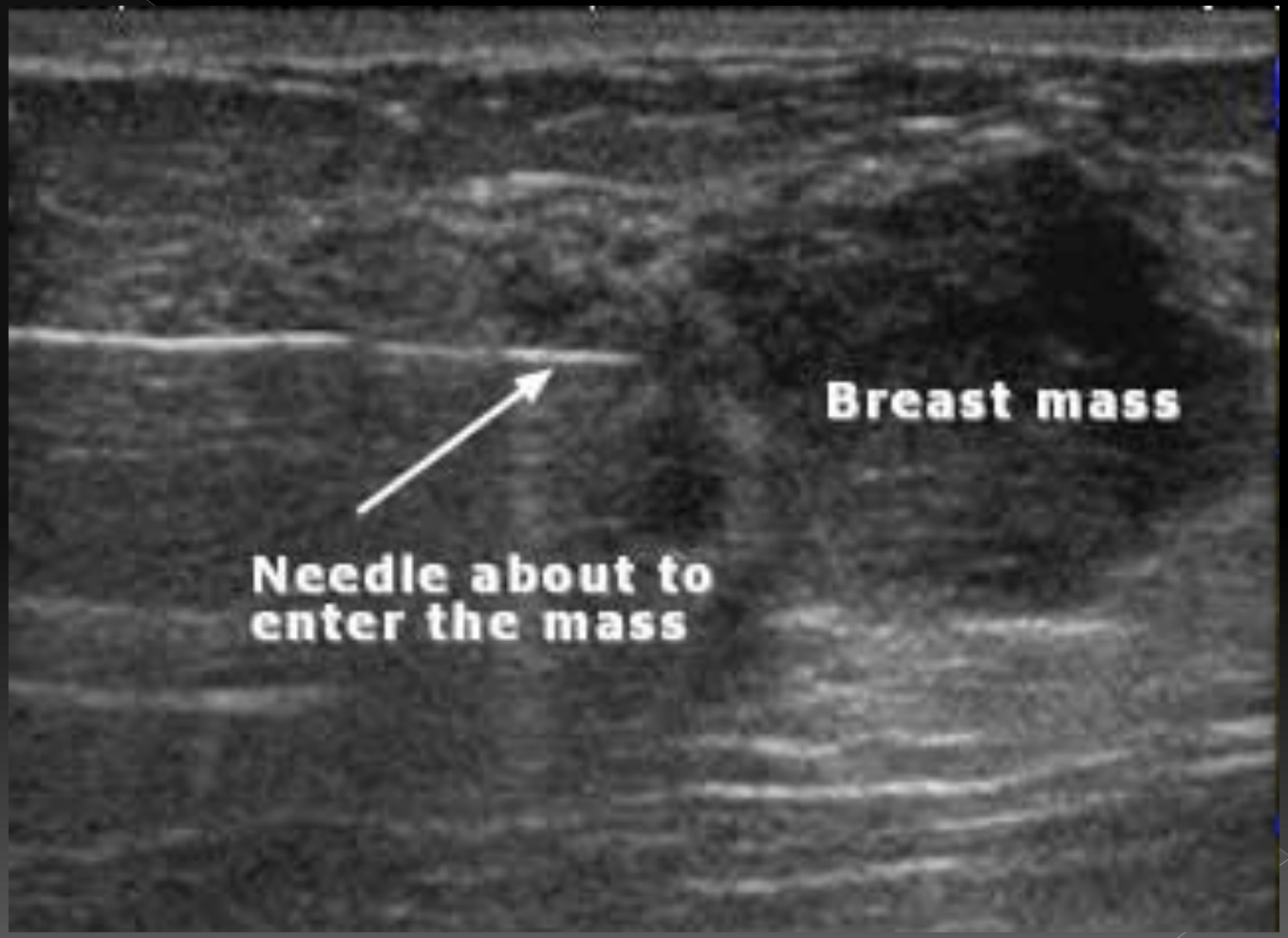

Στερεοτακτική βιοψία μαστού

- Μάζα που φαίνεται στη μαστογραφία αλλά όχι στο υπερηχογράφημα.
- Μικροαποτιτανώσεις – μπορεί να είναι καλοήθεις, κακοήθεις, προκαρκινικές (DCIS)
- Χωρίς ψηλαφητικό εύρημα
- Απλή τεχνική με τέμνουσα βελόνα
- Υποβοηθούμενη με κενό τεχνική
- Ειδικές συσκευές

Στερεοτακτική τοποθέτηση

DVAB
Directional Vacuum Assisted Biopsy



Υποβοήθηση με κενό

VACORA

Μαστογραφία δείγματος

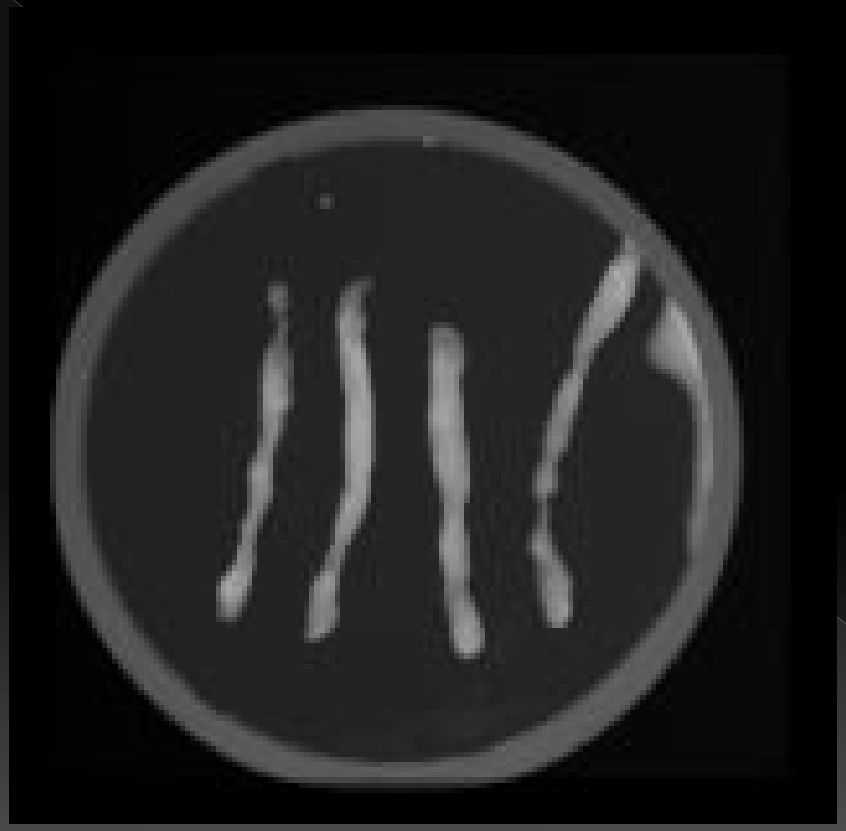

Μαγνητική μαστογραφία

Μαγνητική μαστογραφία

- Ειδικά λογισμικά και CAD
- Ειδικά πηνία

Μαγνητική Μαστογραφία

- Λοβιακός καρκίνος
- Πολυεστιακός καρκίνος
- Όταν υπάρχει διάσταση κλινικής εικόνας/ απεικόνισης/ βιοψίας
- Απόφαση για ογκεκτομή / μαστεκτομή
- Ενδεχόμενο υποτροπής
- Προσθετική μαστών
- Σχεδιασμός χειρουργικής επέμβασης

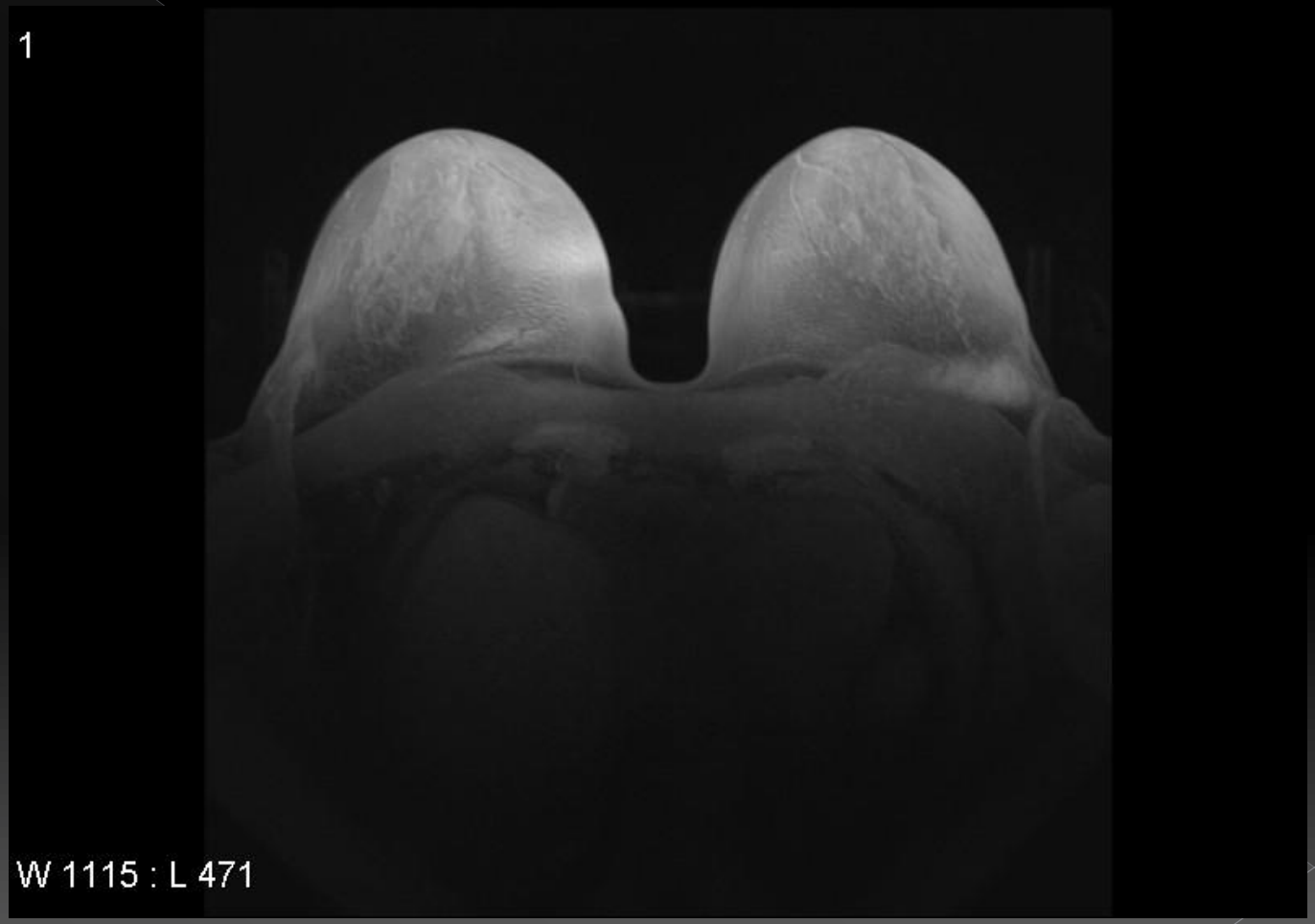
1
W 1115 : L 471

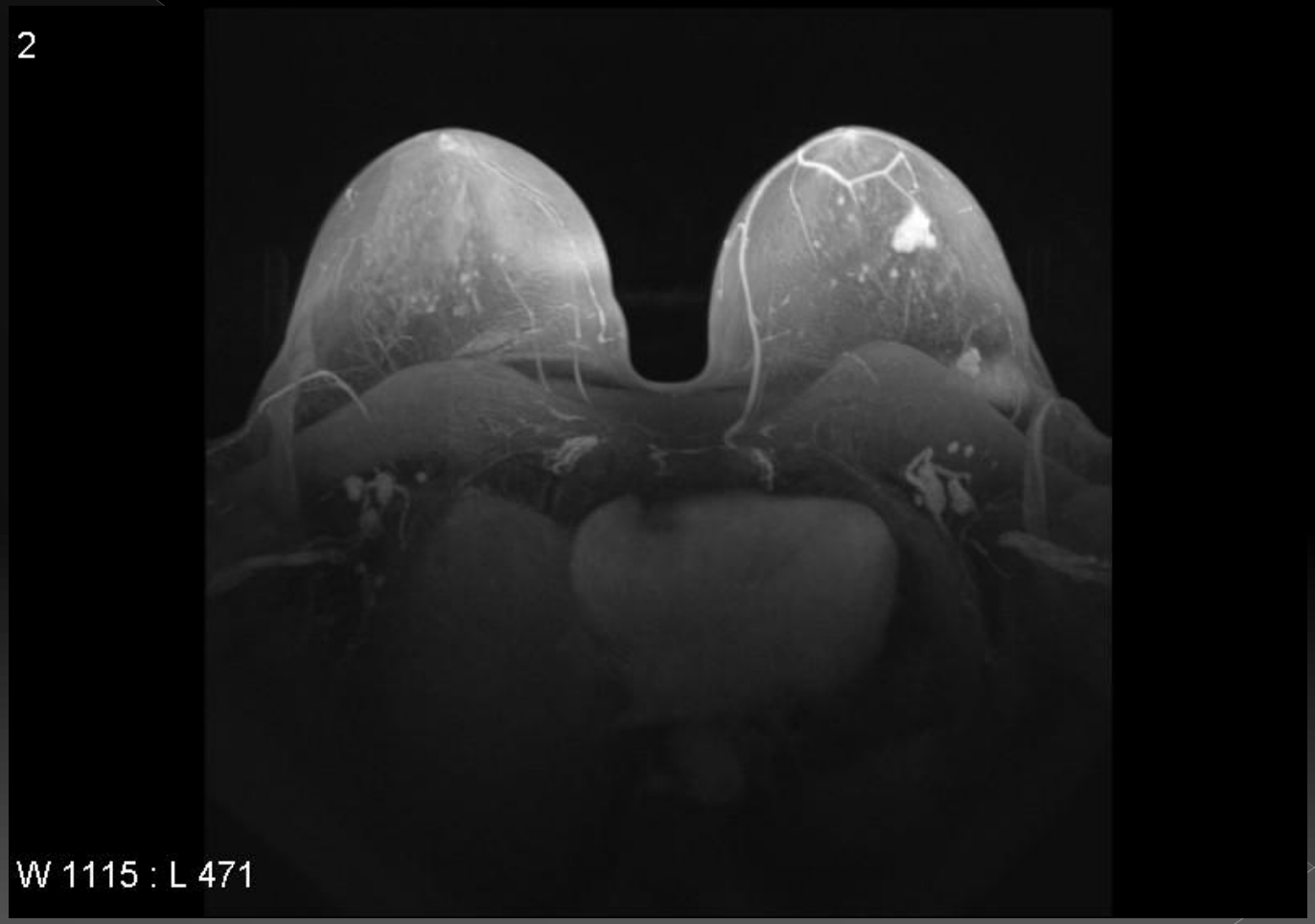
2
W 1115 : L 471

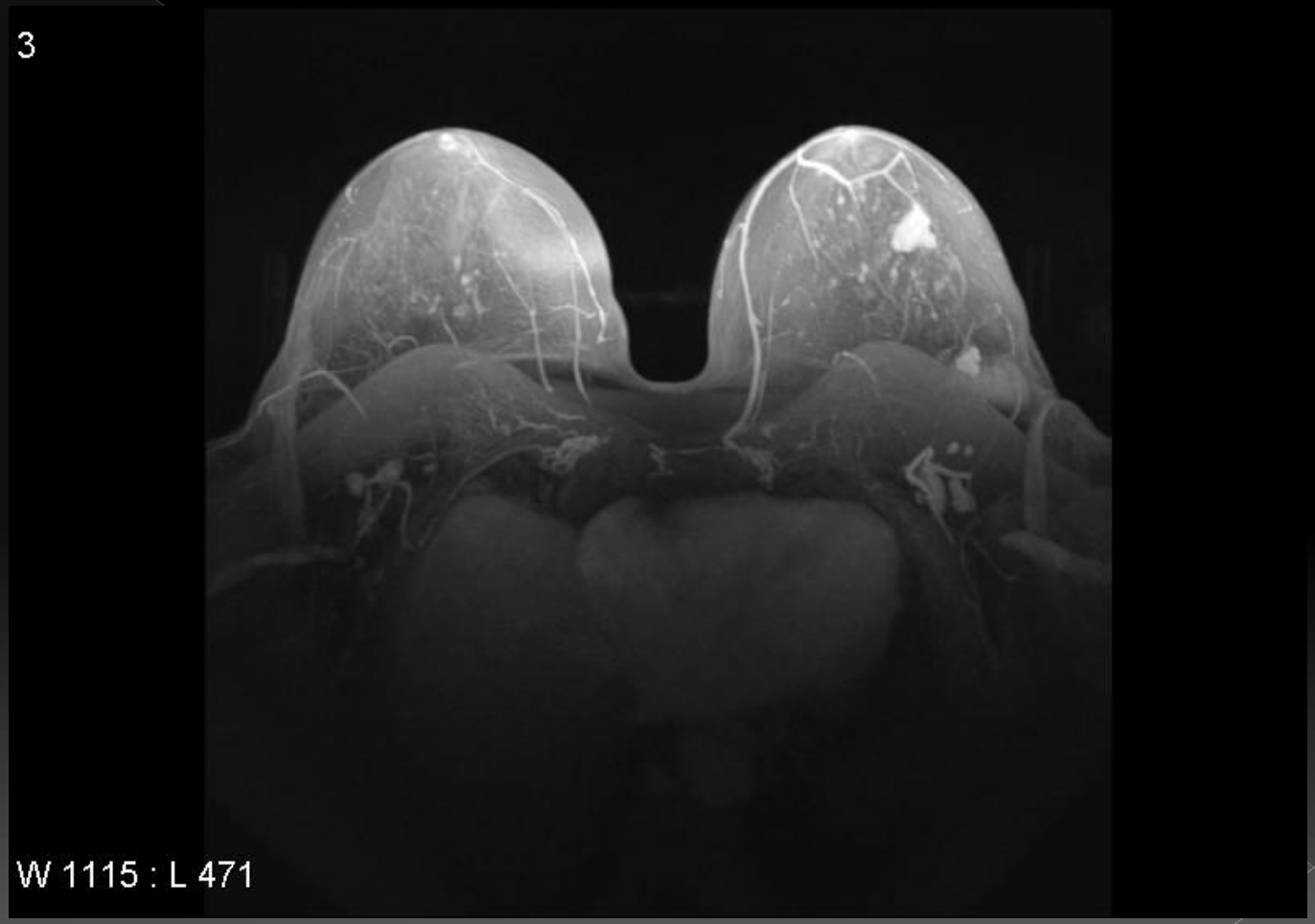
3
W 1115 : L 471

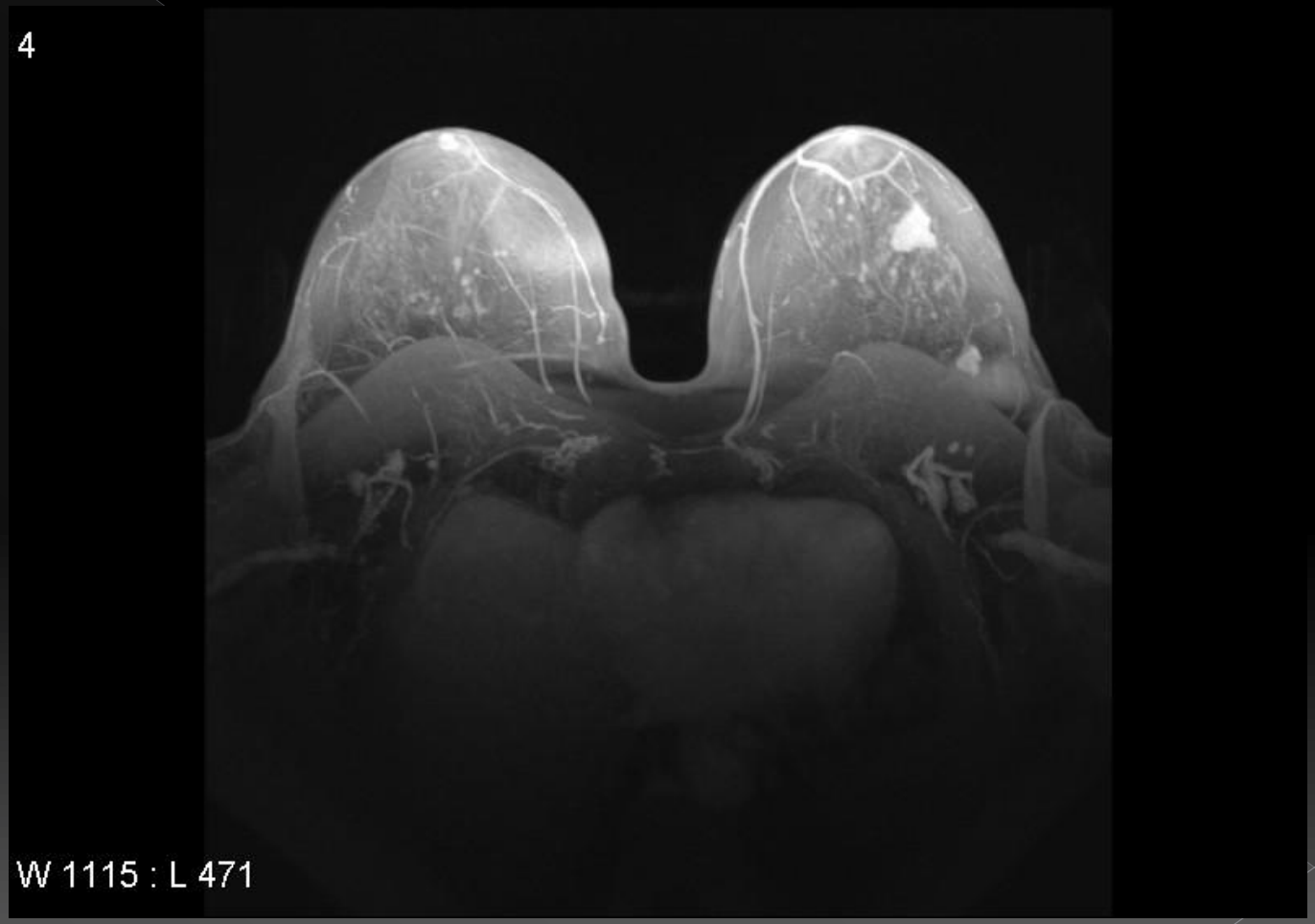
4
W 1115 : L 471

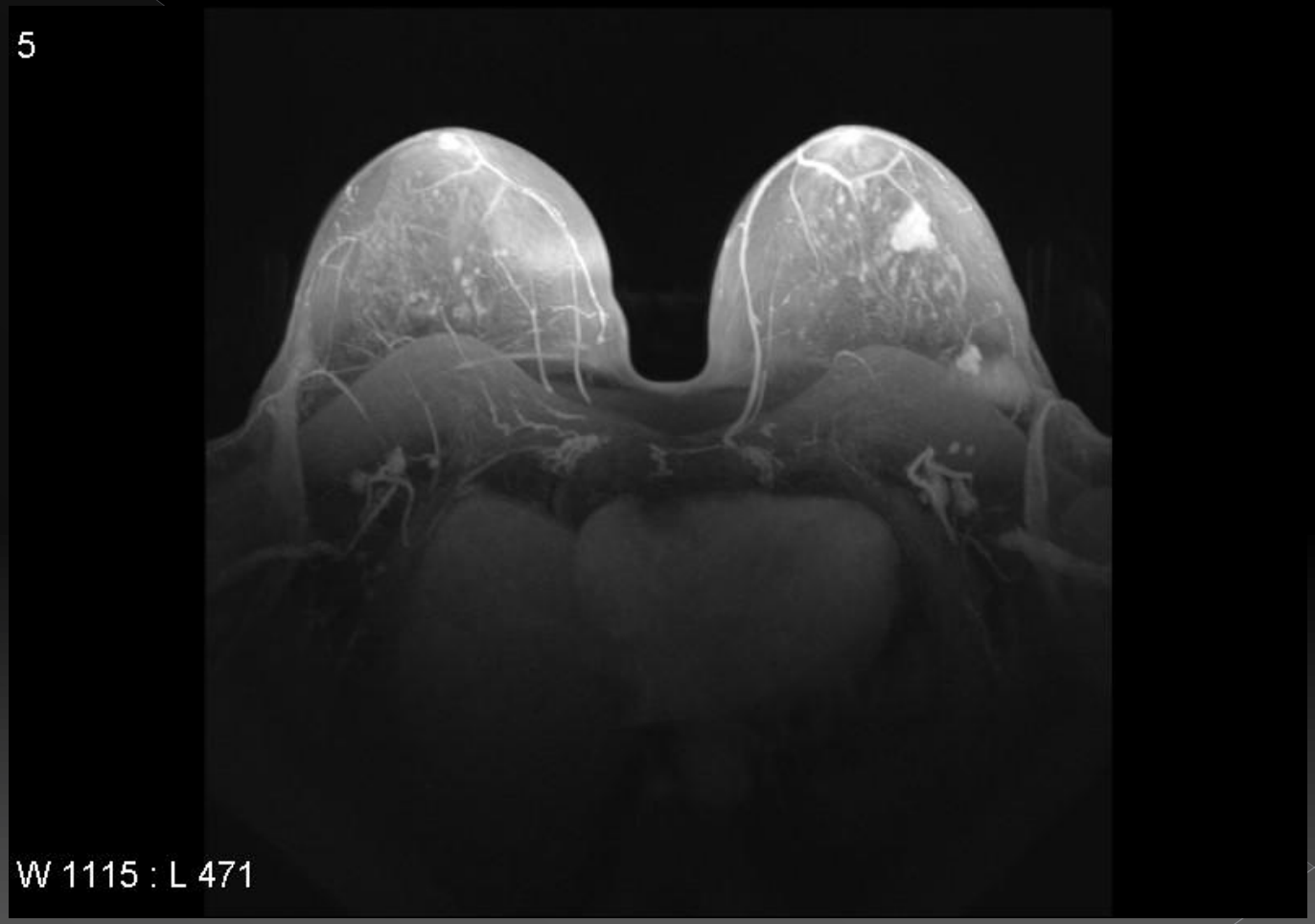
5
W 1115 : L 471

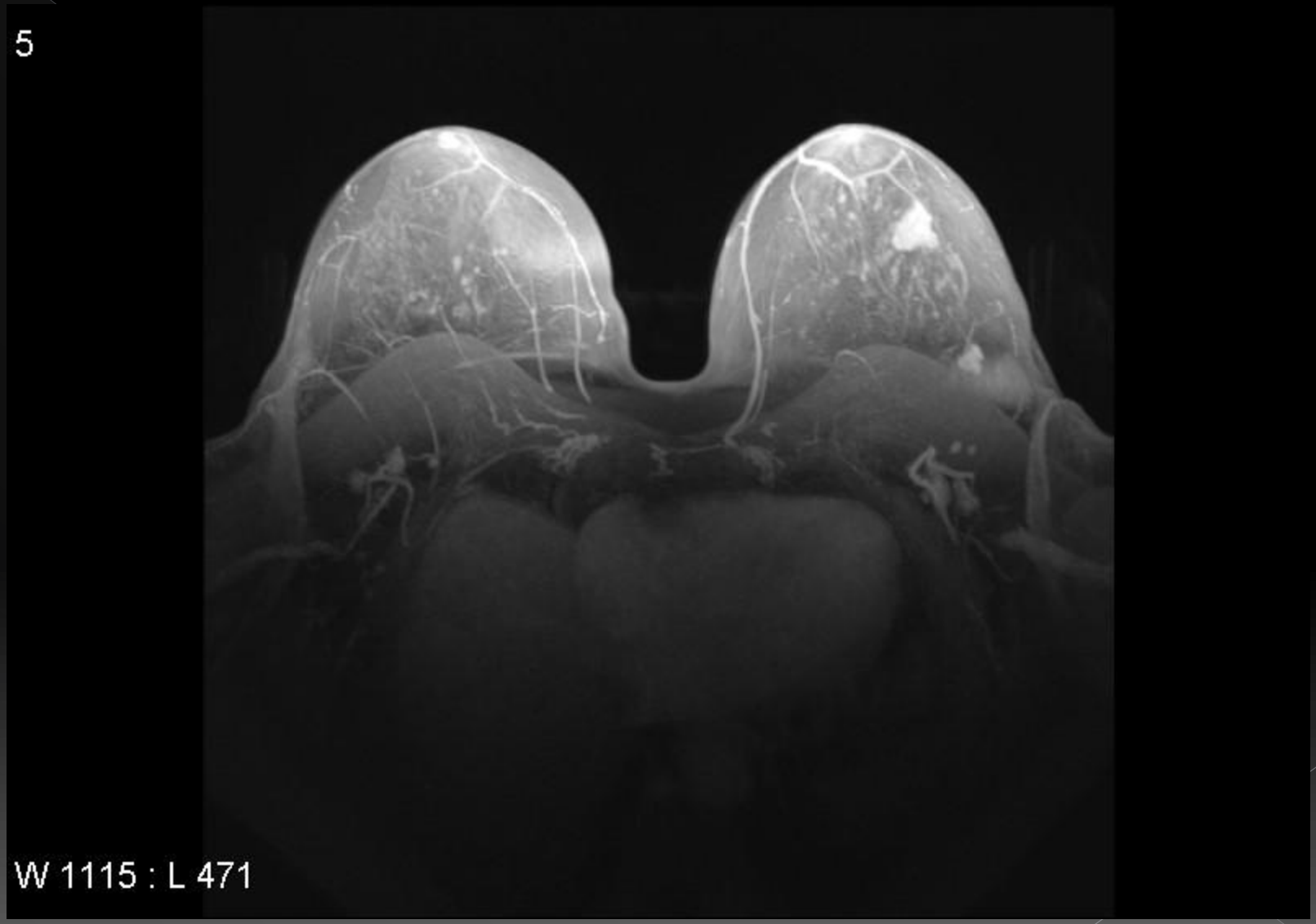
5
W 1115 : L 471

Παραπέρα.....

Βοήθεια στο χειρουργείο

Εντοπισμός μη ψηλαφητών αλλοιώσεων

- Δείκτης με υπερηχογράφημα
- Εντοπισμός με σύρμα στερεοτακτικά με μαστοράφο (MRI)
- Το δείγμα ακτινογραφείται ενώ η ασθενής είναι ακόμα στο χειρουργείο

Μαστογραφία δείγματος

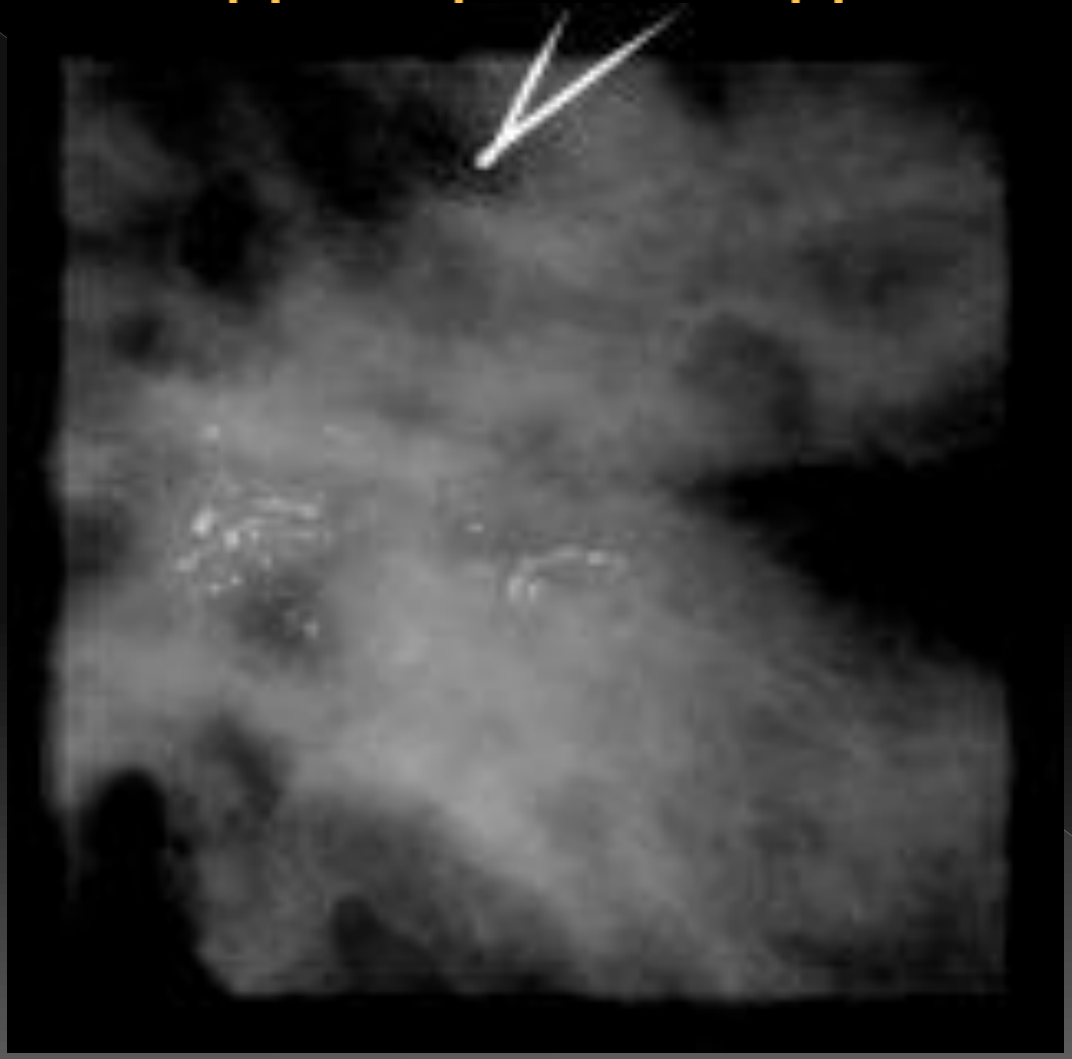

Βιοψία εμφαδένα – φρουρού (SLNB)

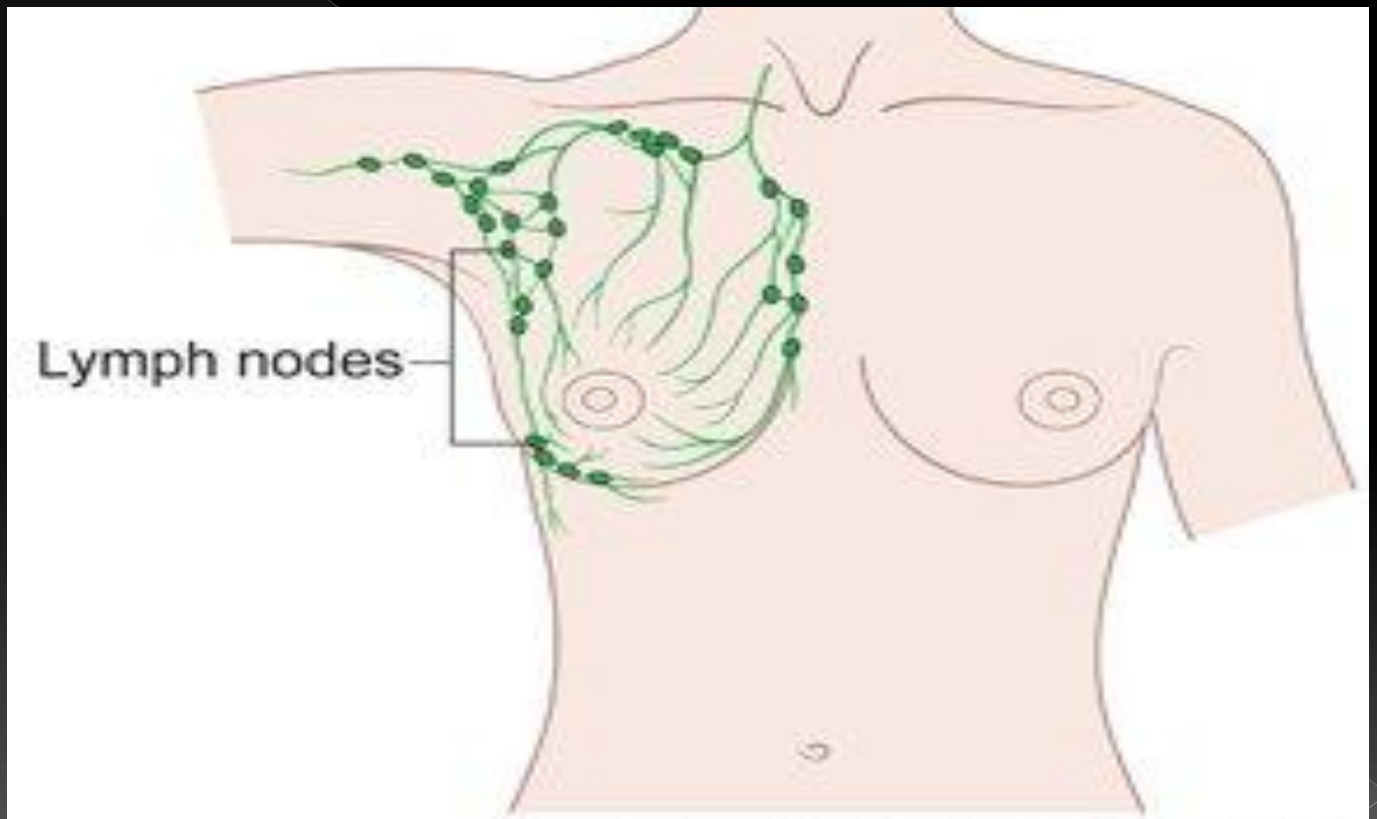

Diagram showing the network of lymph nodes in and around the breast
Copyright © CancerHelp UK

SNLB

- Ένεση μικρής ποσότητας ραδιοϊσοτόπου στην παθολογική περιοχή
- Το πρωί για απογευματικό χειρουργείο
- Το προηγούμενο απόγευμα για πρωινό
- Επίσης κυανούν του μεθυλενίου στο χειρουργείο
- Πηγαίνουν πρώτα στους τοπικούς λεμφαδένες
- Ο χειρουργ΄ς χρησιμοποιεί ραδιο ανιχνευτή
- Λιγότερες επιπλοκές, μικρότερηη παραμονή στο νοσοκομείο
- Μικρό ποσοστό χρειάζεται επανεπέμβαση μετά την πλήρη ανάλυση του δείγματος

Λεμφαδένας φρουρός

- Ένεση ραδιοφαρμάκου και ή χρωστικής αμέσως προ του χειρουργείου γύρω από τον όγκο με καθοδήγηση US

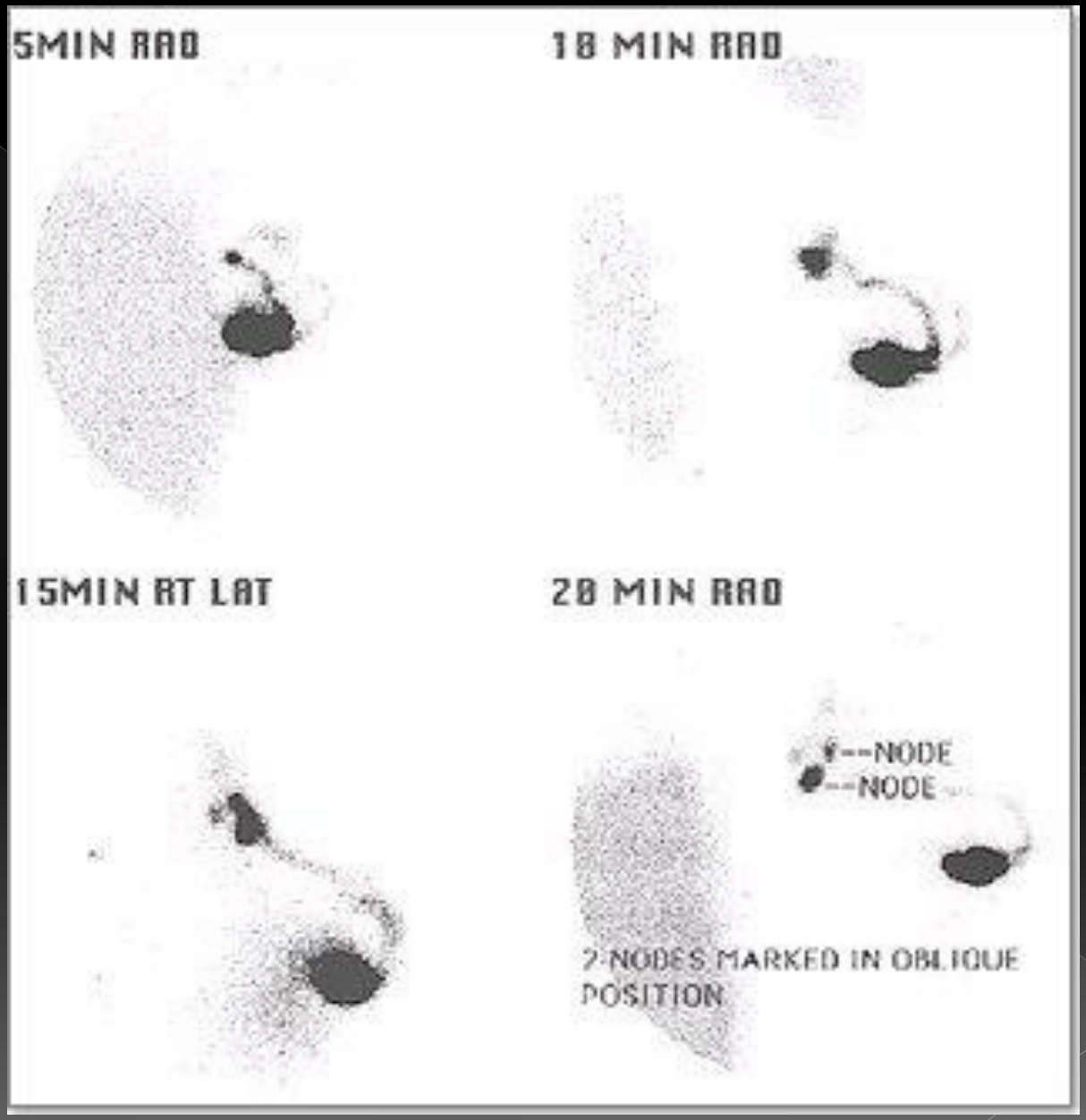
5MIN RAO
18 MIN RAO
15MIN RT LAT
28 MIN RAO
--NODE
--NODE
2-NODES MARKED IN OBLIQUE POSITION

Ανιχνευτής ακτινοβολίας

- Τομοσύνθεση
- Άμεση διάγνωση του λεμφαδένα - φρουρού

http://www.youtube.com/watch?v=P5n3Avqqo2c

- Ευχαριστώ

Ανατομία μαστού

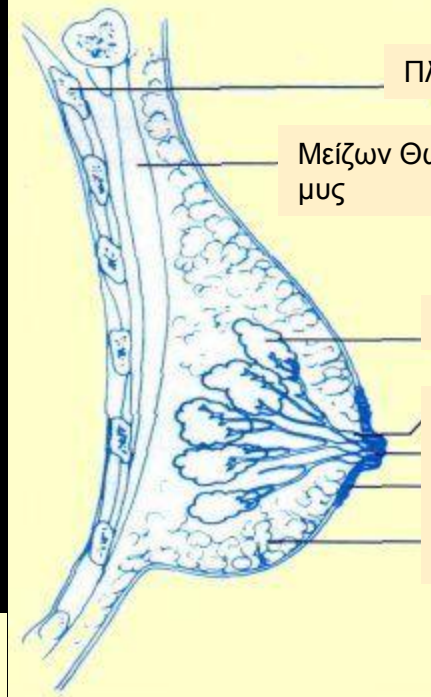

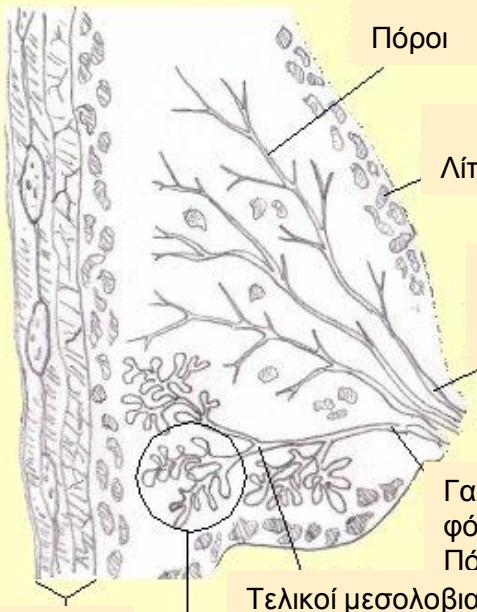

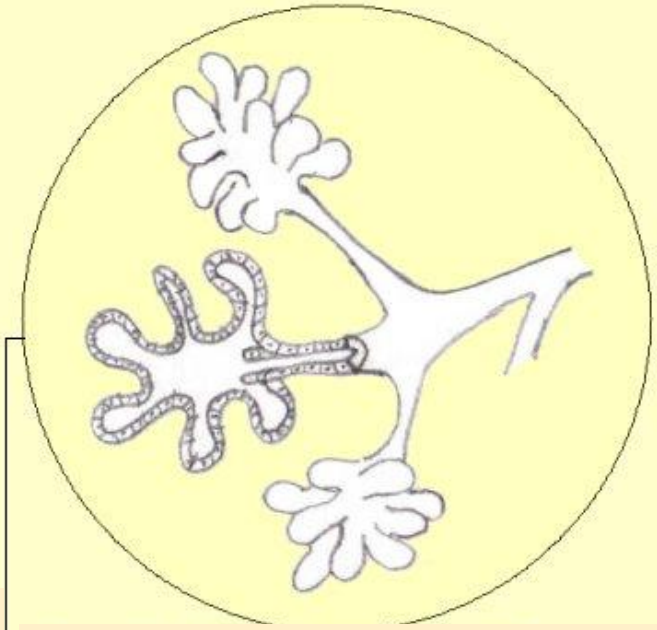

Θεωρείται ότι οι περισσότεροι καρκίνοι ξεκινούν από τον τελικό μεσολοβιακό πόρο. Τα καρκινώματα γενικά ξεκινούν είτε από τους πόρους, είτε από τα λόβια.

Ανατομία μαστογραφίας

Μαστογράφος

Είδη μαστογραφίας

- Διαγνωστική (συμπτωματική)
- Προληπτική (screening)

- Συνήθως 4 λήψεις (2X2)

MLO

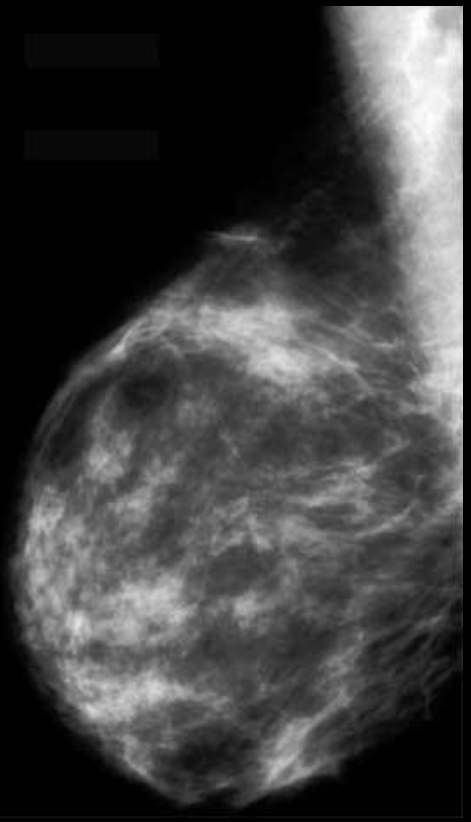

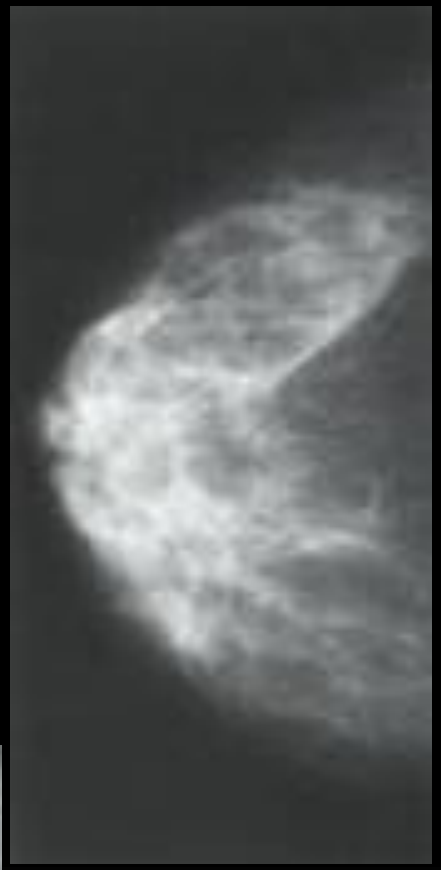

Ανάγνωση μαστογραφίας

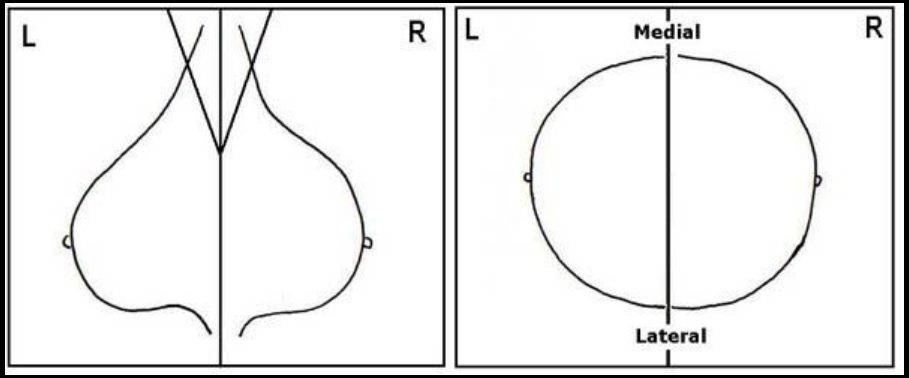

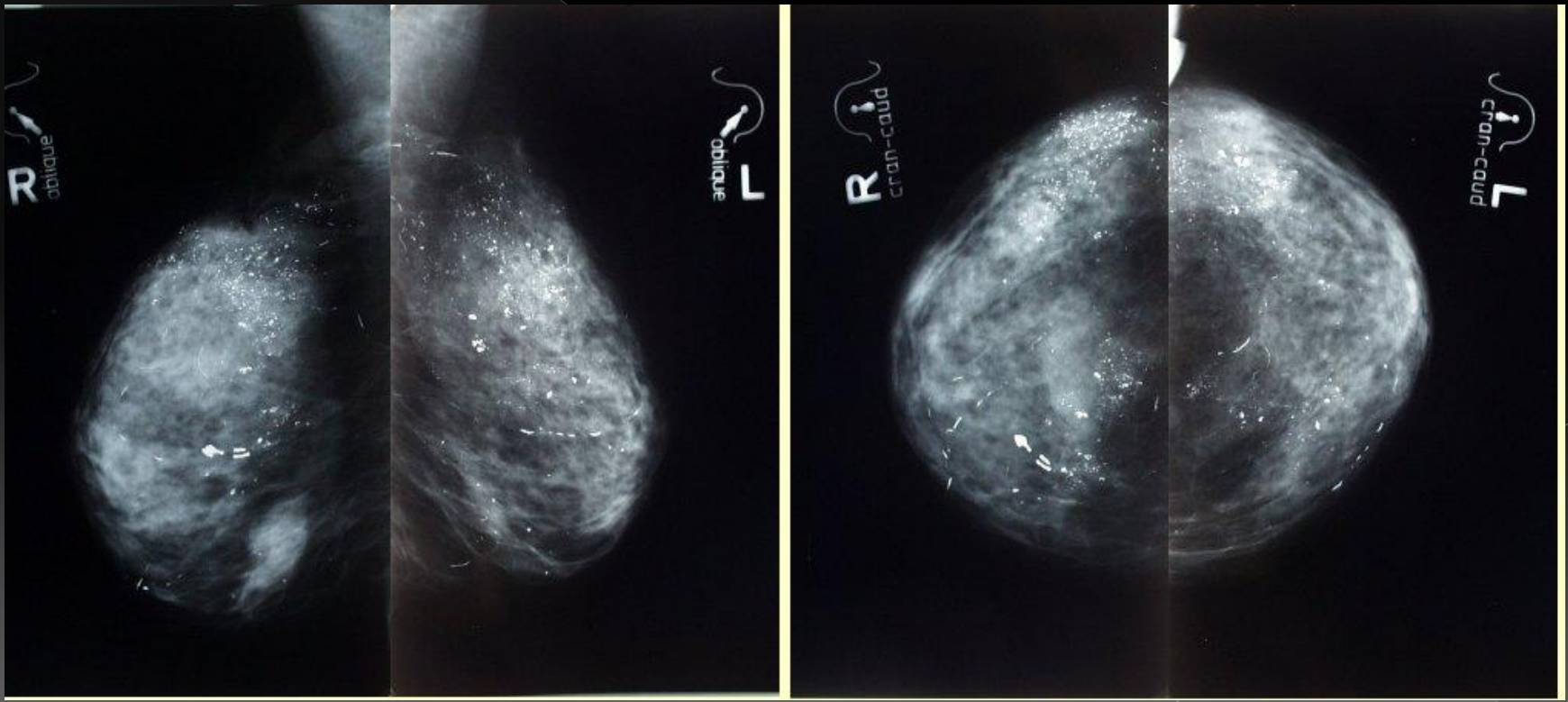

Μεγεθυντικός φακός

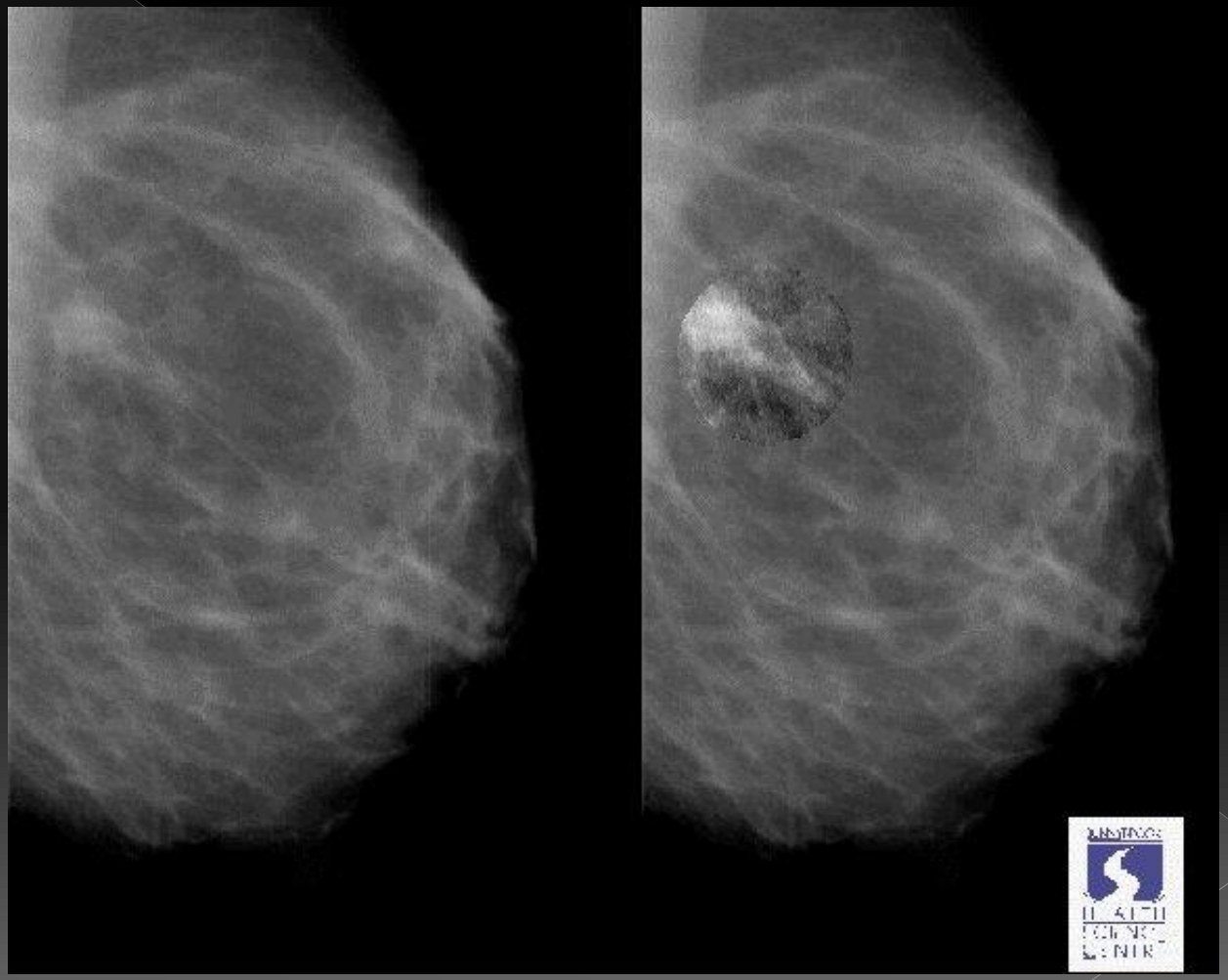

Μεγεθυντική λήψη

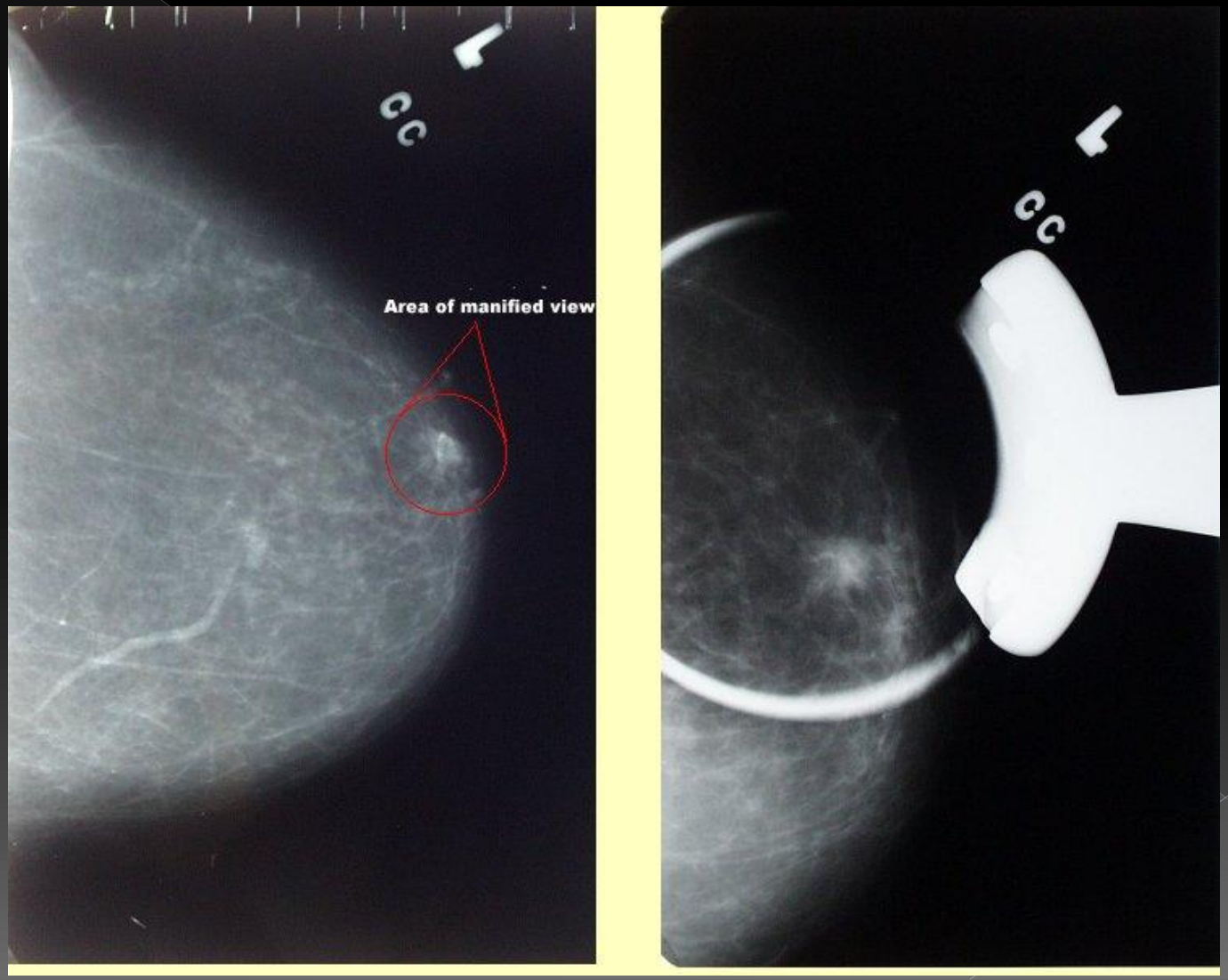

Πυκνότητα του μαστού

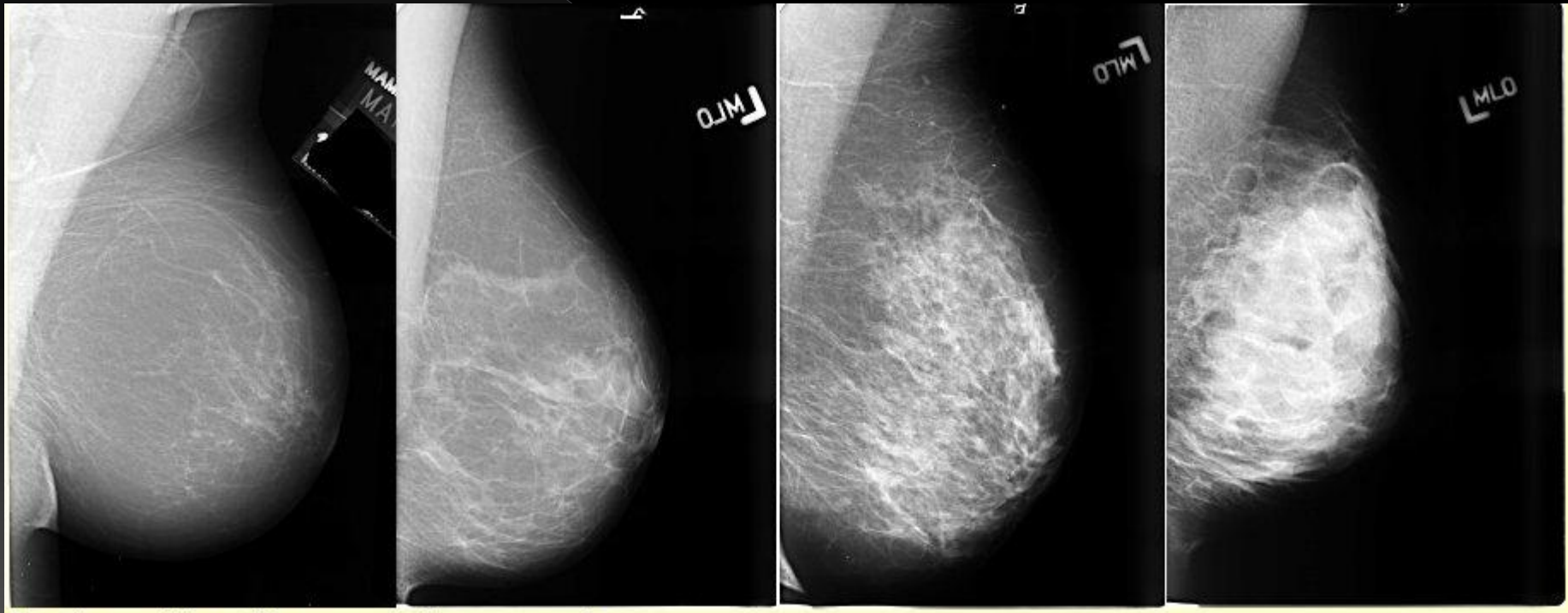

Breast composition and its mammographic appearance.[1]

Ασύμμετρη πυκνότητα

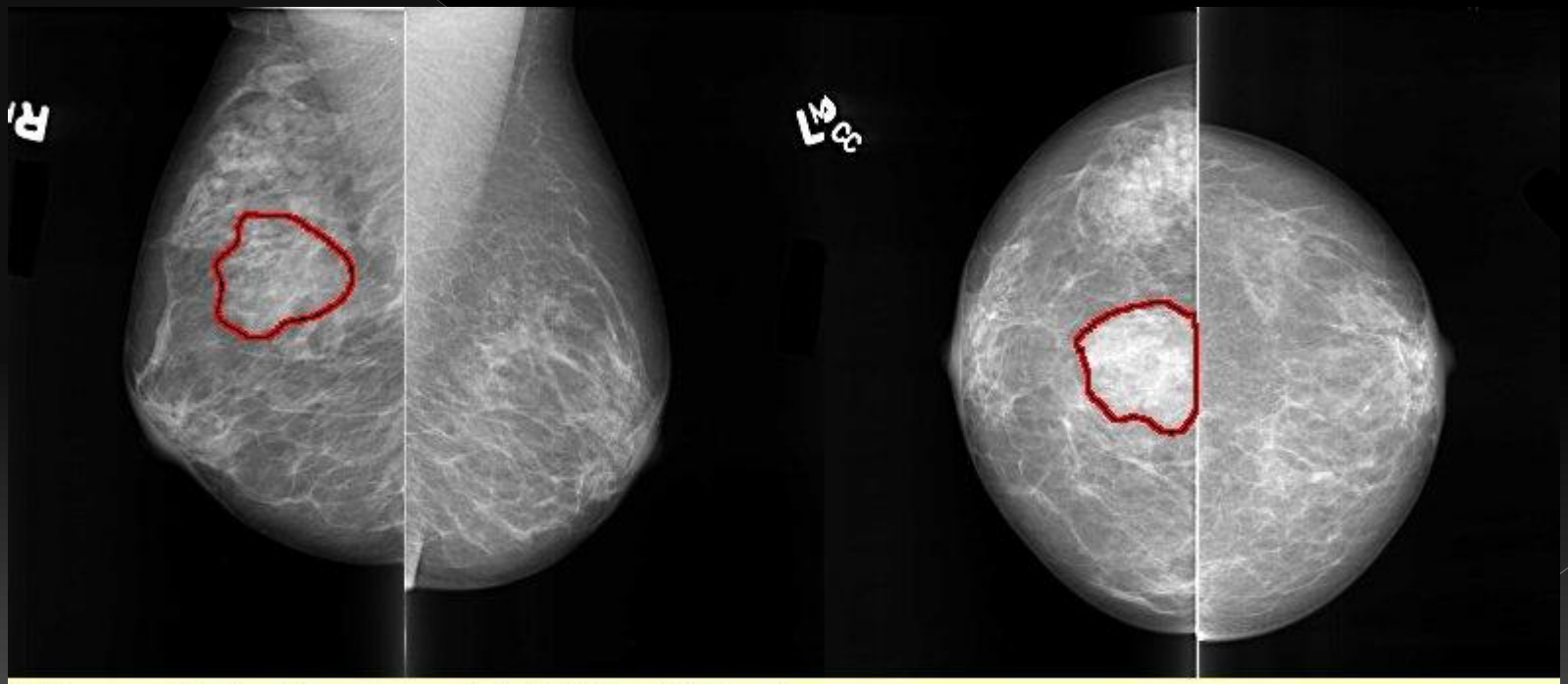

This asymmetric density can be seen in both MLO and CC views.[1]

Ασυμμετρία

The benign asymmetric density on this MLO view is large and diffuse.[3]

Μάζες

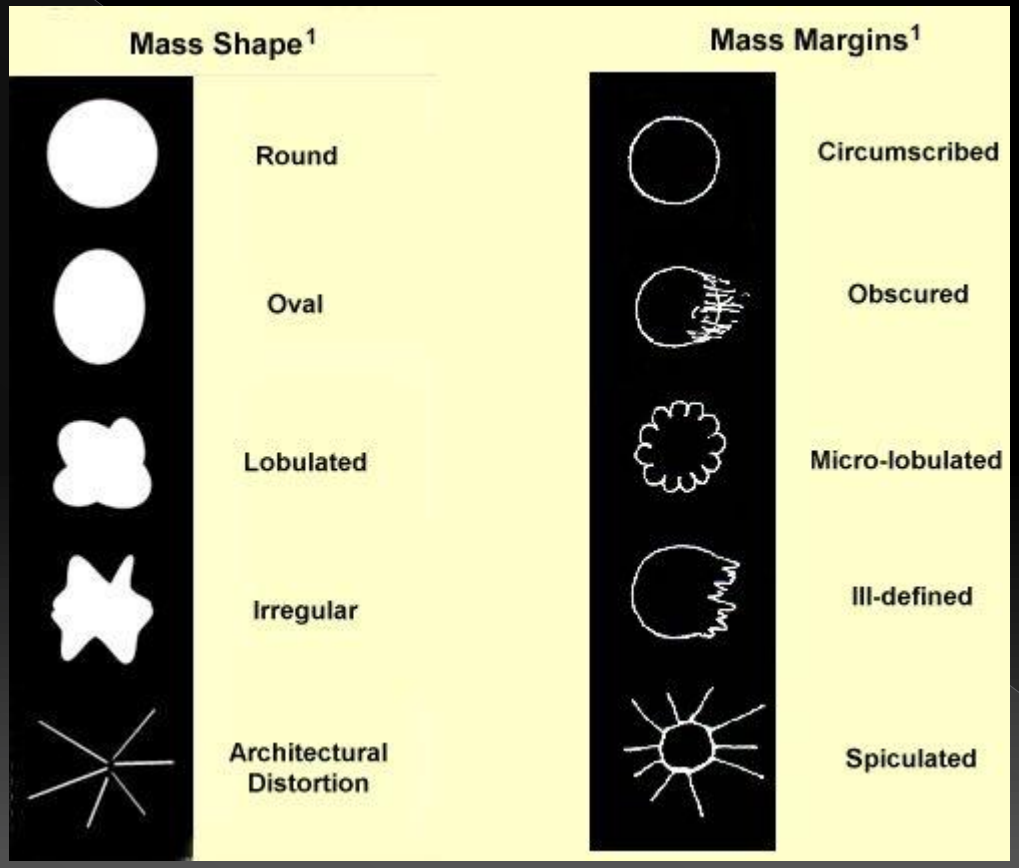

Στρογγυλή

Ωοειδής

Λοβωτή

Ακανόνιστη

Αρχιτεκτονική παραμόρφωση

Περιγεγραμμένη

Καλυμένη

Μικροπολυλοβωτή

Ασαφής

Αστεροειδείς προσεκβολές

Μάζες

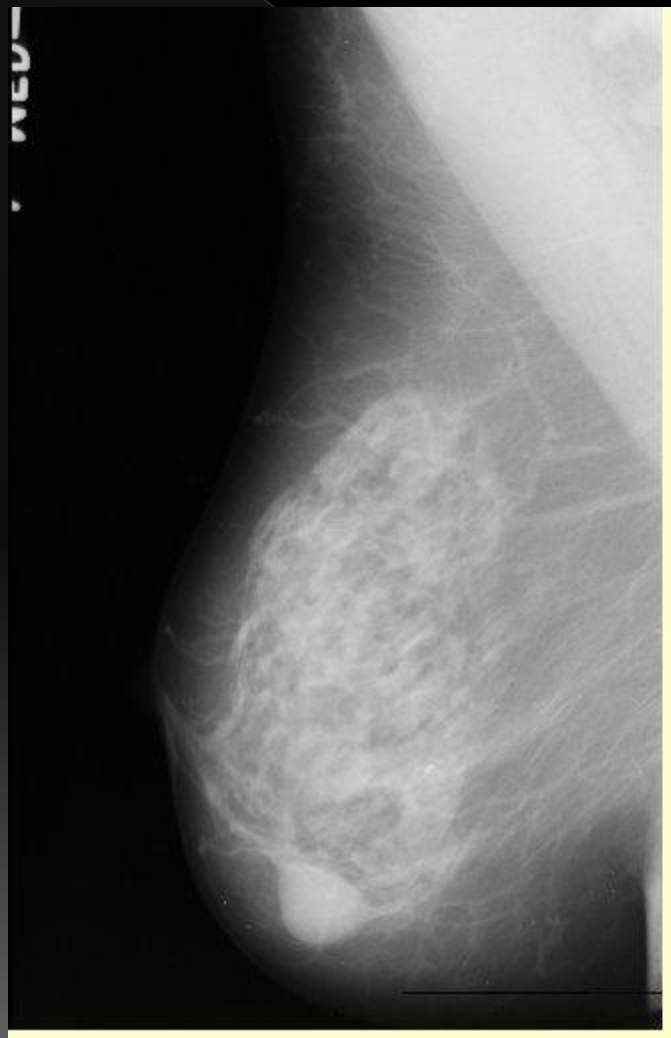

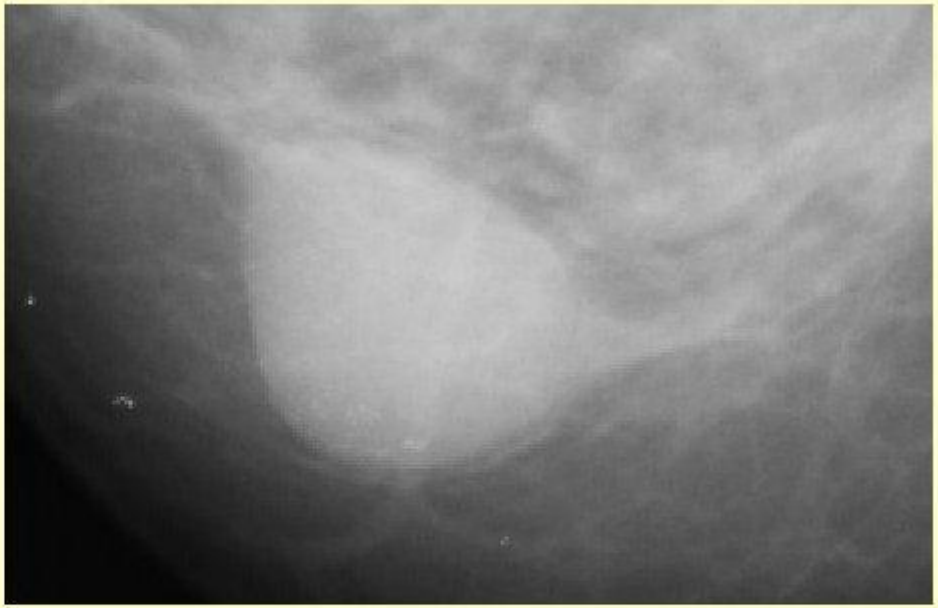

This large round to oval mass has a well-defined circumscribed margin.[1]

Μάζες

An oval mass and a round mass with circumscribed margins are evident in the upper quadrant of the breast on this medio-lateral view.[1]

Μάζες

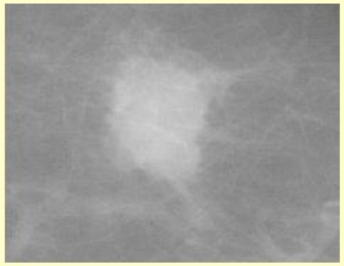

The margin of this solitary mass is lobulated. The undulations are better appreciated on magnification.[1]

This oval mass appears to have its well-circumscribed margin obscured by overlapping tissue. This lesion was diagnosed as being malignant.[1]

Μάζες

This lesion's margin is ill-defined.[1]



margin of this round lesion is ill-defined.[1]

Αποτιτανώσεις

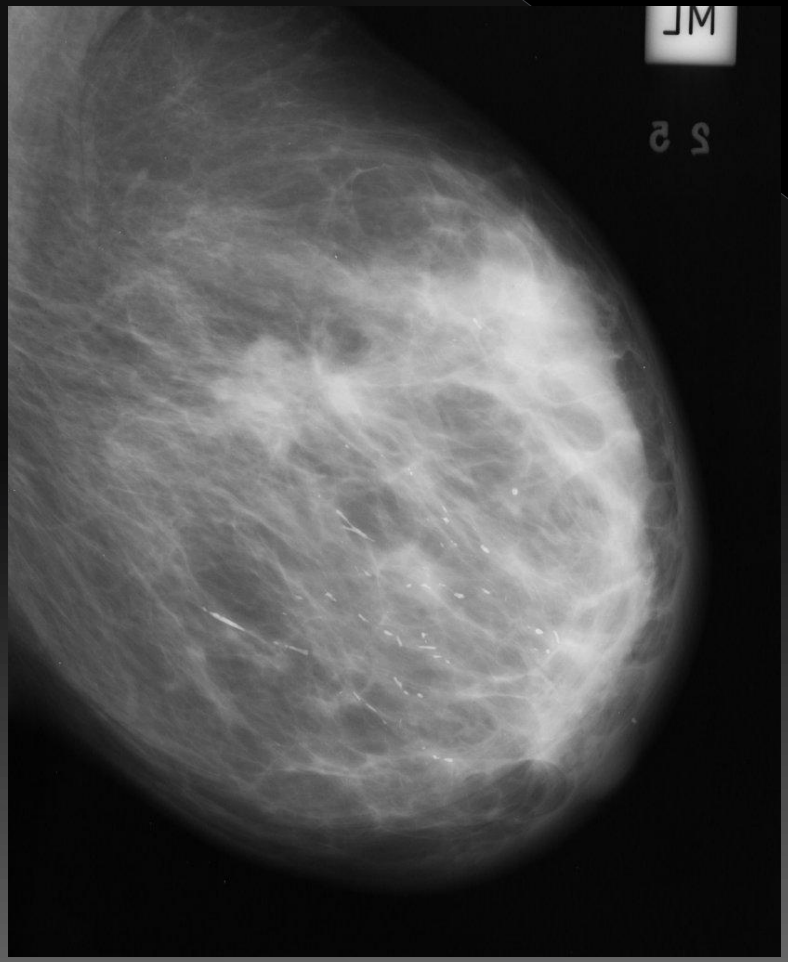

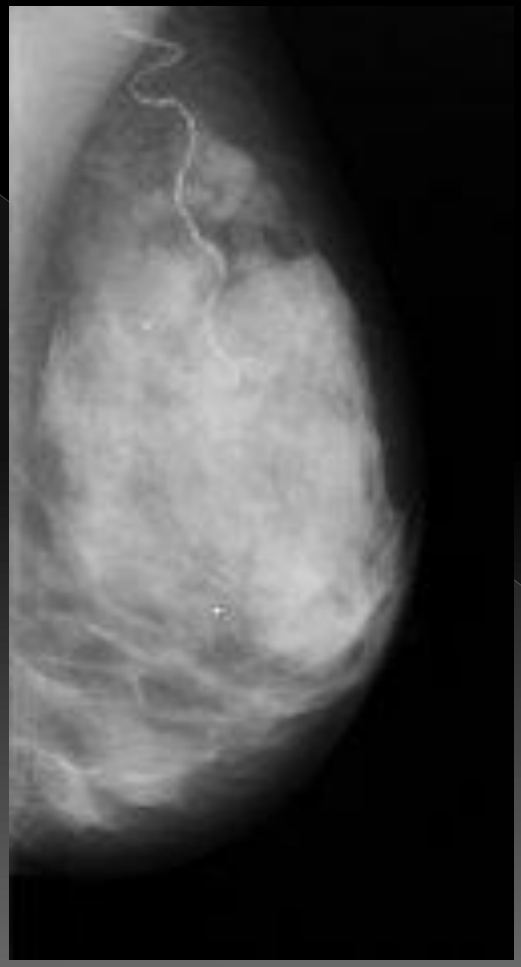

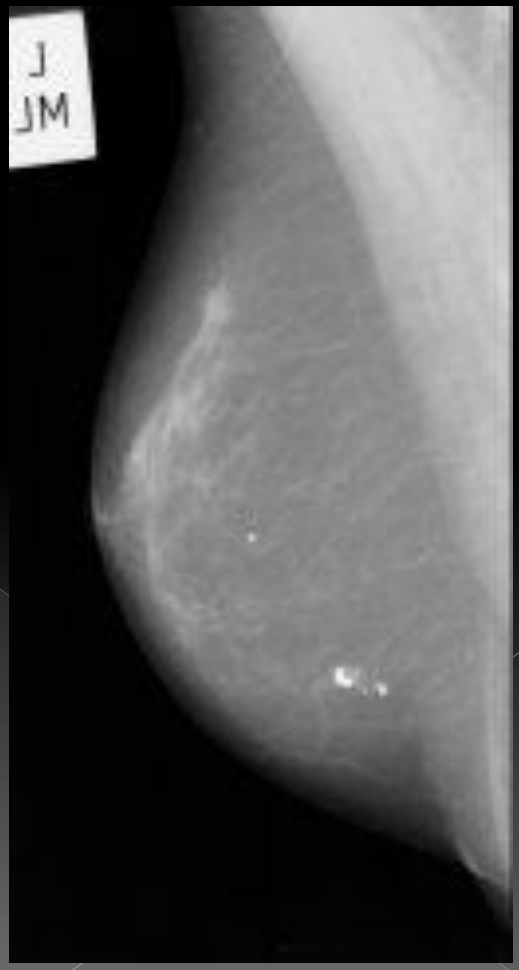

Αποτιτανώσεις

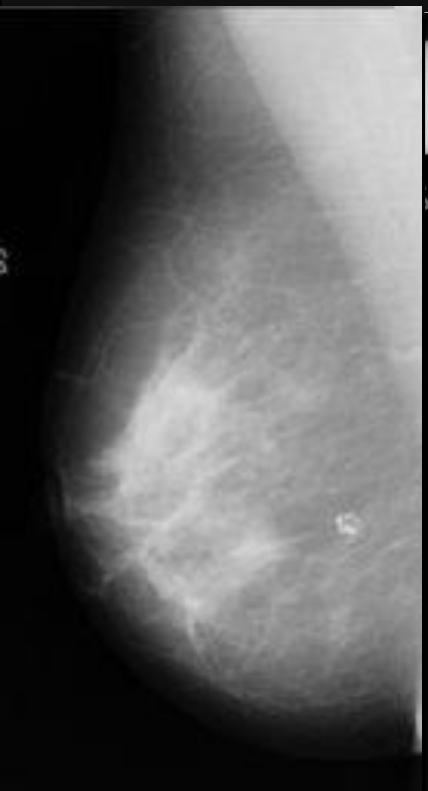

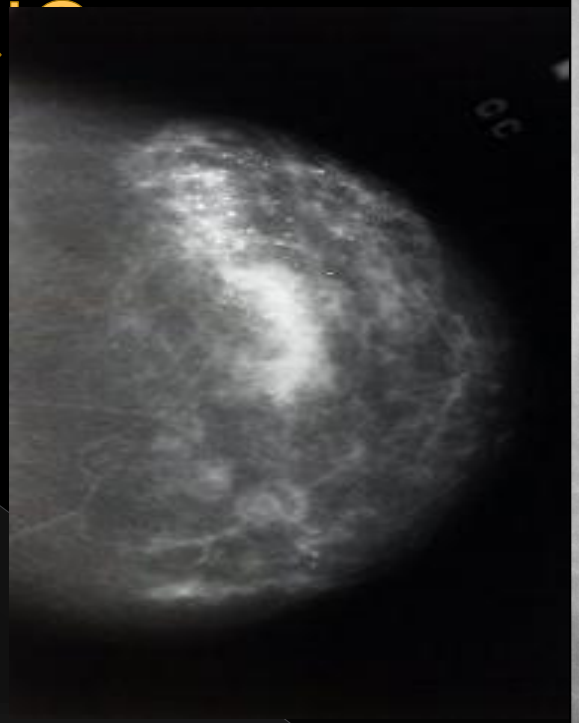

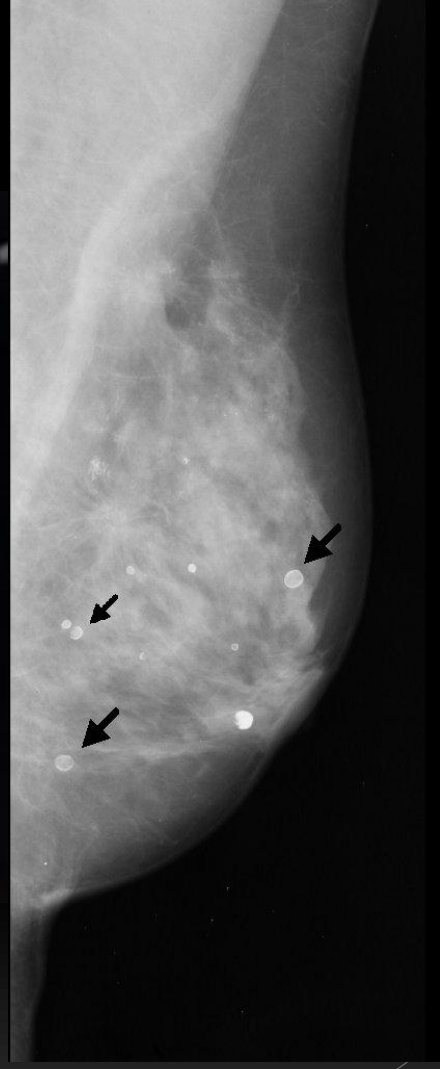

Αποτιτανώσεις

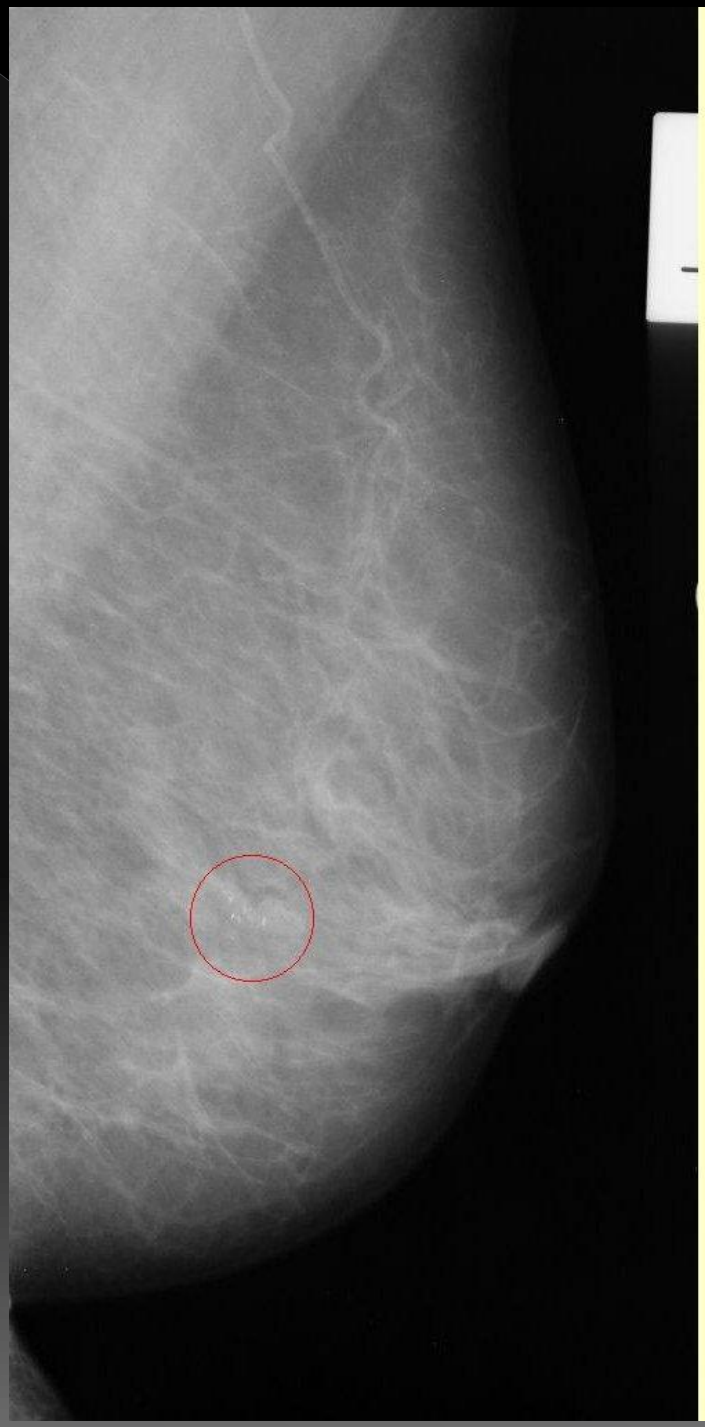



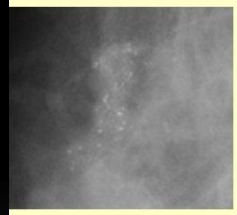

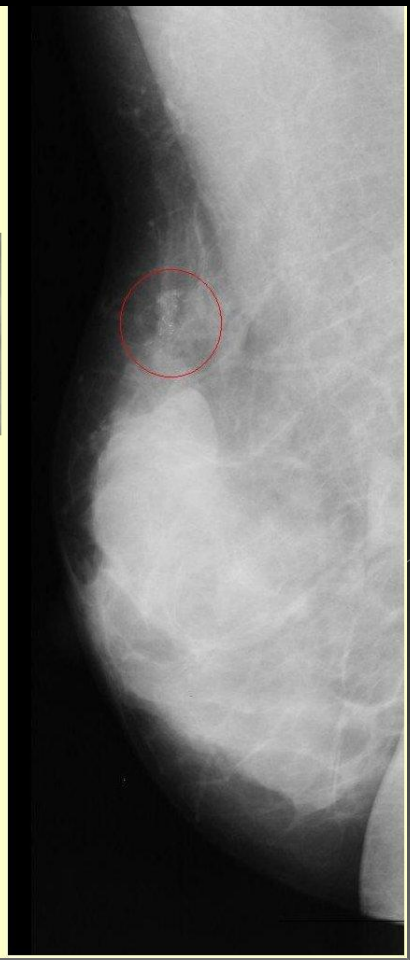

Αποτιτανώσεις

Διαταραχή αρχιτεκτονικής

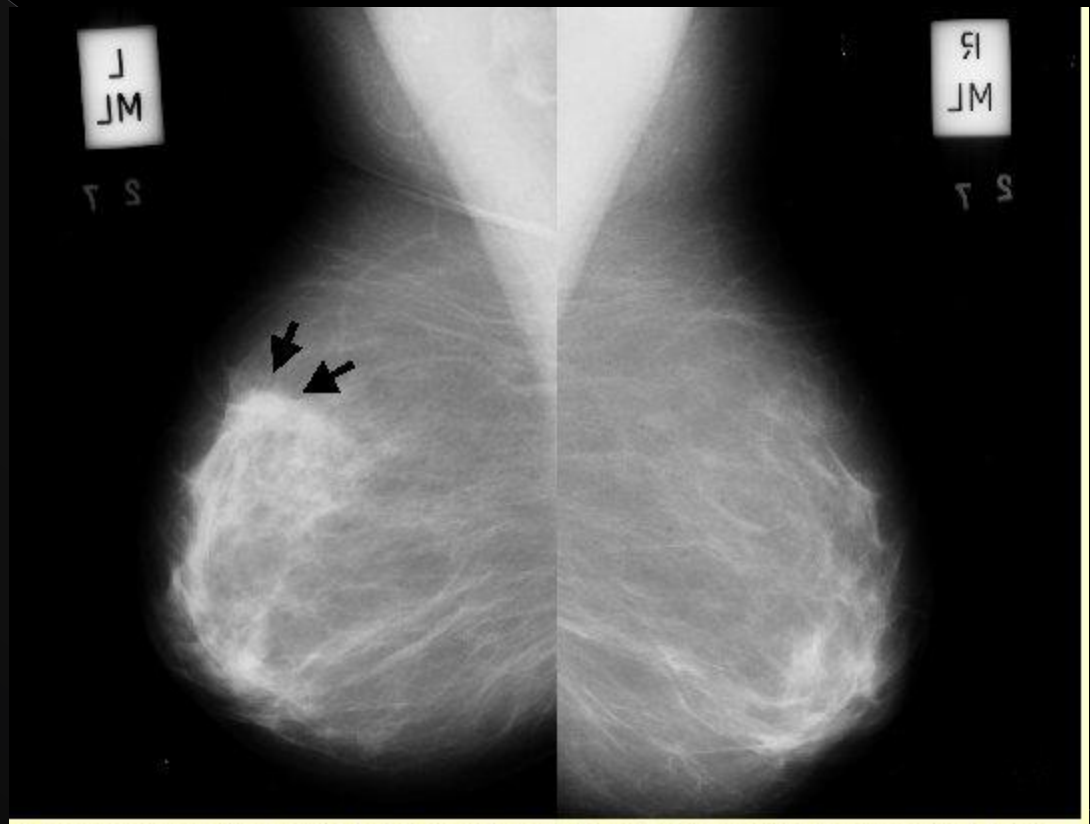

The asymmetric area of the left breast has its density concentrated centrally and has the appearance of mass formation.

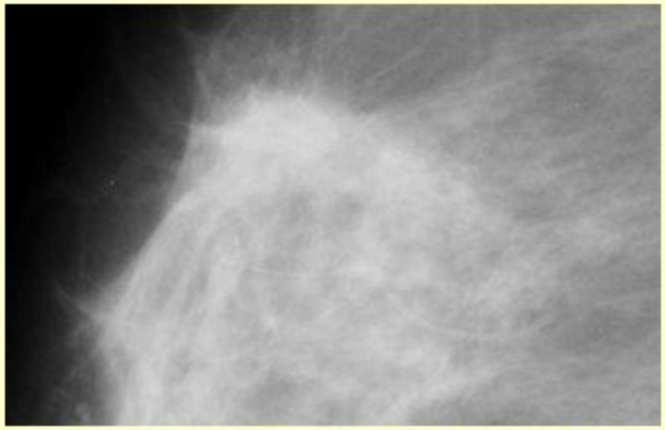

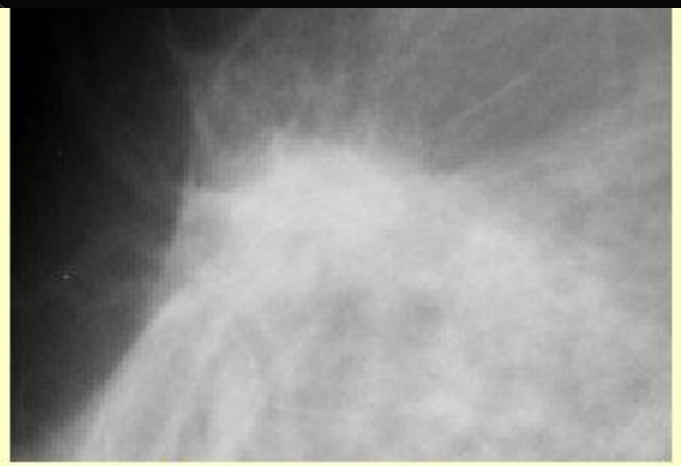

The focal asymmetric density in its original film view (left) and slightly magnified view (right).

Διαταραχή αρχιτεκτονικής

The architectural distortion on this mammogram is extremely focal and resembles a mass.[1]



Διαταραχή αρχιτεκτονικής

The architectural distortion on this mammogram is subtle and can be recognized by its focal "pulling in" of surrounding breast tissue.[1]



Διαταραχή αρχιτεκτονικής

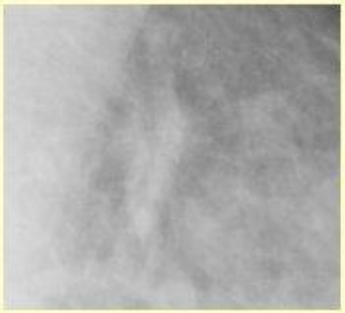

The architectural distortion in two close-up views.[1]

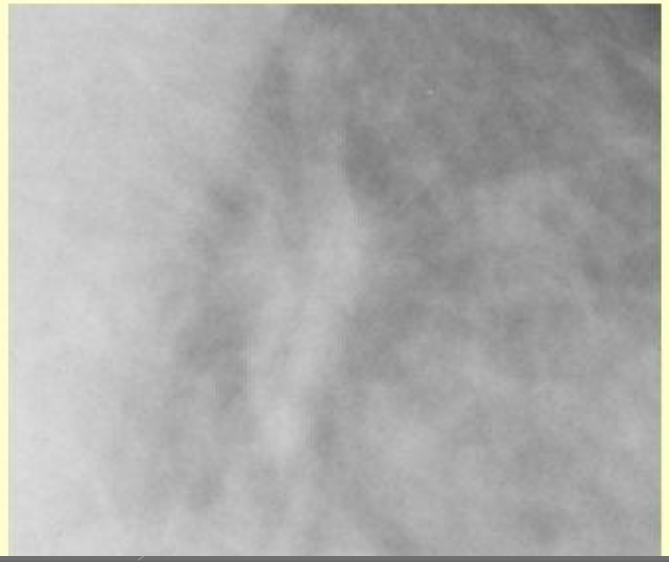

Διαταραχή αρχιτεκτονικής

This lesion's spiculated margins is clearly evident.

Διαταραχή αρχιτεκτονικής

This spiculated lesion is not very dense.[1]

Διαταραχή αρχιτεκτονικής

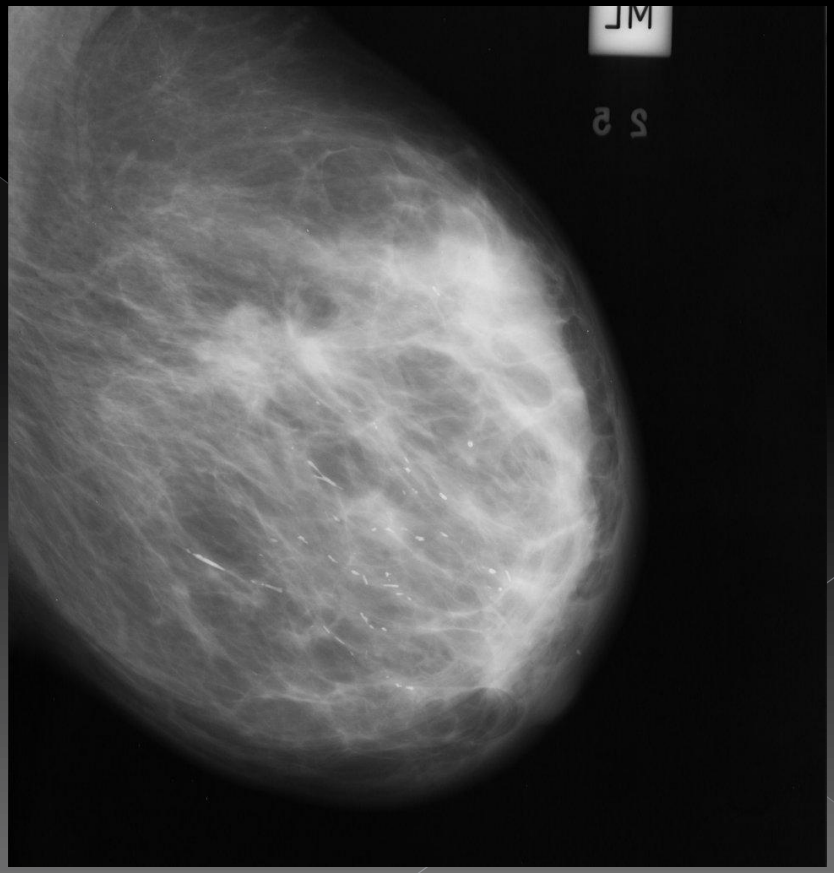

L
LM

Ευχαριστώ