ΑΞΟΝΙΚΗ ΤΟΜΟΓΡΑΦΙΑ ΕΓΚΕΦΑΛΟΥ

Τεχνική

- μ ůďŮƷƴǵ ǵ ŬƷǵ
- Ʒƴƴƴǵ ǵ ŬƷ ƴƴƴƴǵ ǵ ƷǵŬƷ ƴŬůƴƴƴ ƴƴ ůǵ Ŭƴƴƴƴ

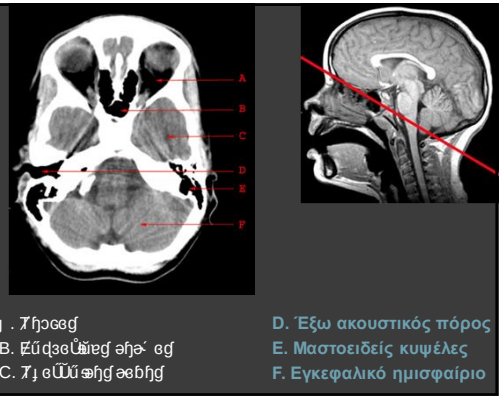

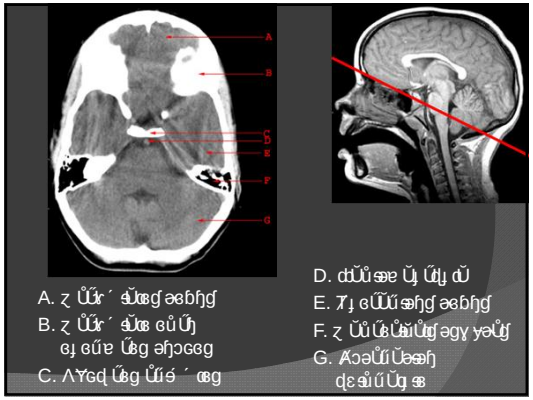
A
B
C
D
E
F
G
A. Ζ ΩΩΫ΄ ΔΫΫ΄ ΔΫΫ΄ ΔΫΫ΄
B. Ζ ΩΩΫ΄ ΔΫΫ΄ ΔΫΫ΄ ΔΫΫ΄
C. ΛΫΫΔΩ ΩΫΫΔΩ ΩΫΫΔΩ΄ ΔΫΫΔΩ΄
D. ΔΫΫΩΩΔΫΫΔΩΫΫΔΩΫΫΔΫΫΔΫΫΔ

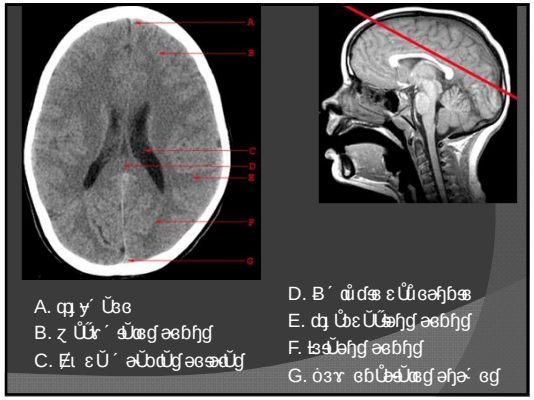

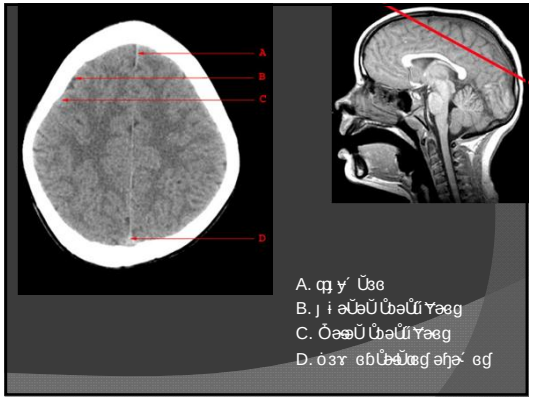

ΚΡΑΝΙΟΕΓΚΕΦΑΛΙΚΗ ΚΑΚΩΣΗ

Κατάγματα κρανίου

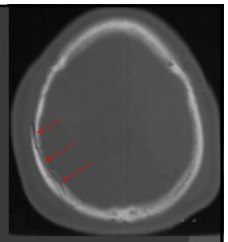

- [illegible]
- [illegible]
- [illegible]
- [illegible]
- [illegible]

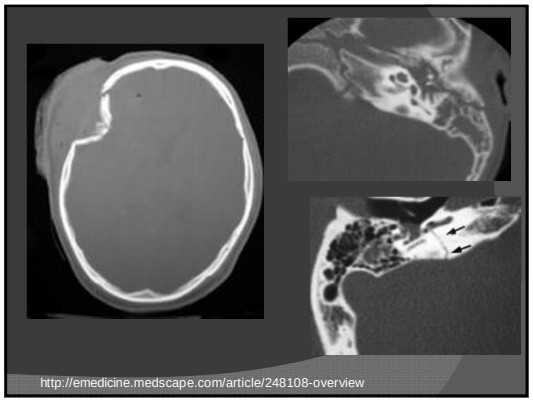

http://emedicine.medscape.com/article/248108-overview

Υπαραχνοειδής αιμορραγία

- [illegible]
- [illegible]
- [illegible]
- [illegible]

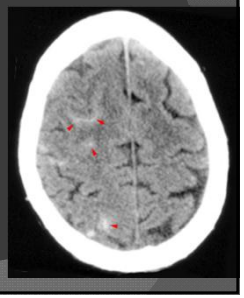

Οξύ υποσκληρίδιο αιμάτωμα

- Α΄ φάση. Υπερπυκνή μάζα με ομαλά χείλη σε σχήμα μηνίσκου
- Μέσα στο υπόστρωμα μπορεί να υπάρχουν υπερπυκνές περιοχές που αντιστοιχούν σε ενεργό αιμορραγία
- Μπορεί να υπάρχει μετατόπιση μεσαίων δομών
- Μπορεί να υπάρχει κοιλιακή μορφή
- Η΄ φάση. Ισοπυκνή μάζα
- Μπορεί να υπάρχει μετατόπιση μεσαίων δομών

Οξύ υποσκληρίδιο αιμάτωμα

- Μ΄ φάση. Ισοπυκνή μάζα με μικρή μετατόπιση μεσαίων δομών

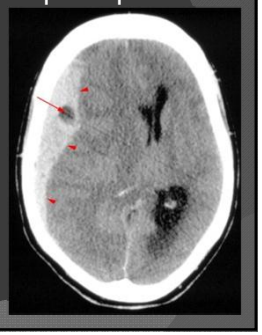

Υποξύ υποσκληρίδιο αιμάτωμα

- Μπορεί υπερπυκνή μάζα, η οποία μπορεί να μιμείται μηνιγγίωμα
- Μπορεί μικρή μετατόπιση μεσαίων δομών
- Η μάζα μπορεί να εκτείνεται σε μεγάλο μέρος του εγκεφαλικού ημισφαιρίου

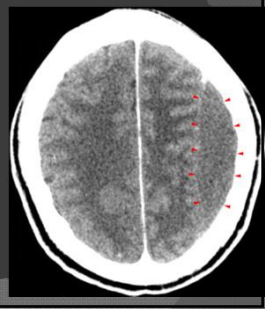

- Μπορεί η μάζα να μιμείται μηνιγγίωμα
- Μπορεί μικρή μετατόπιση μεσαίων δομών

Χρόνιο υποσκληρίδιο αιμάτωμα

- Η μάζα παρουσιάζει ισοπυκνότητα με τον εγκεφαλικό φλοιό
- Μπορεί μικρή μετατόπιση μεσαίων δομών (μικρή μετατόπιση μεσαίων δομών σε σχέση με τη μεγάλη έκταση του υποσκληρίδιου αιματώματος)

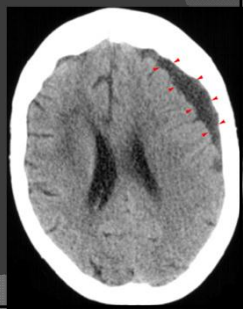

Χρόνιο υποσκληρίδιο αιμάτωμα

- Μπορεί υπερπυκνή μάζα σε σχέση με τον εγκεφαλικό φλοιό
- Μπορεί μικρή μετατόπιση μεσαίων δομών.

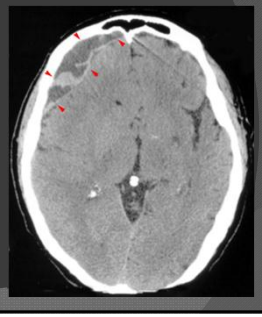

Ηλικίες αιματώματος

Επισκληρίδιο αιμάτωμα

- [illegible]
- [illegible]
- [illegible]
- [illegible]
- [illegible]
- [illegible]

Διάχυτο εγκεφαλικό τραύμα

- "shear injuryò
- [illegible]
- [illegible]

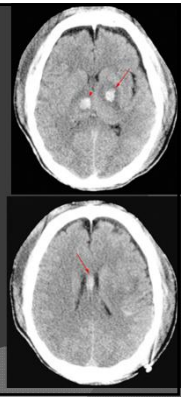

Εγκεφαλική θλάση

- [illegible]
- [illegible]
- [illegible]
- [illegible]

Τραυματική ενδοκοιλιακή αιμορραγία

- [illegible]
- [illegible]

ΕΓΚΕΦΑΛΙΚΟ ΕΠΕΙΣΟΔΙΟ

Εγκεφαλικό επεισόδιο

- [illegible]
- [illegible]

Ισχαιμικό αγγειακό επεισόδιο

Φλεβική στάση

Αιμορραγικό εγκεφαλικό επεισόδιο

Δεδομένα

- 65% [illegible]
- 4η [illegible]
- [illegible] (37 [illegible])
- [illegible]
- [illegible]
- [illegible]

*Courtesy: Heart and Stroke Foundation

Ανατομία



Αρτηριακοί κλάδοι

- [illegible]
- [illegible]
- [illegible]
- [illegible]
- [illegible]
- [illegible]
- [illegible]

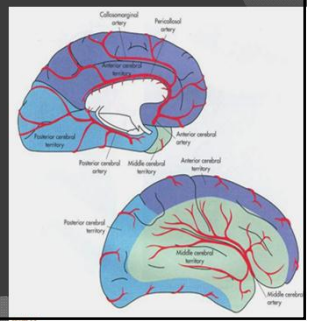

Υπερσκηνιδιακοί κλάδοι

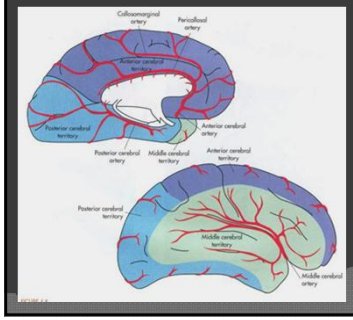

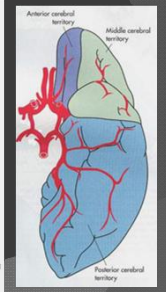

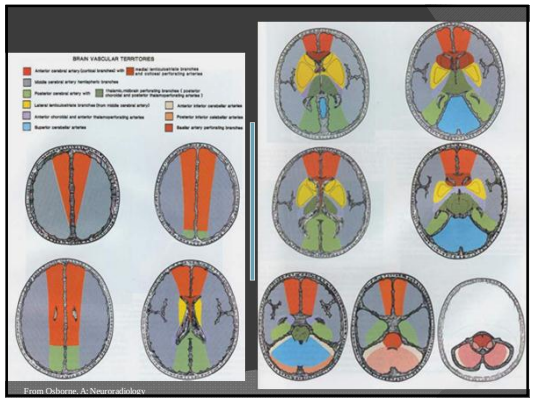

From Osborne, A: Neuroradiology

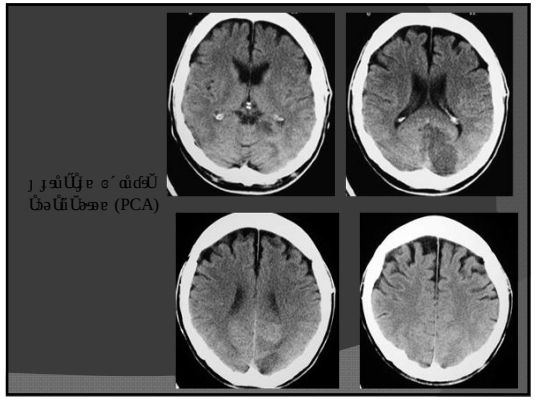

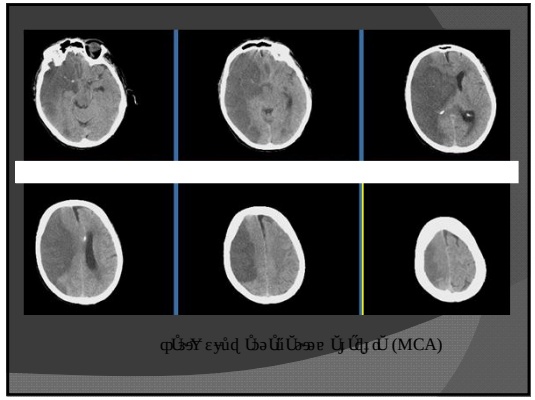

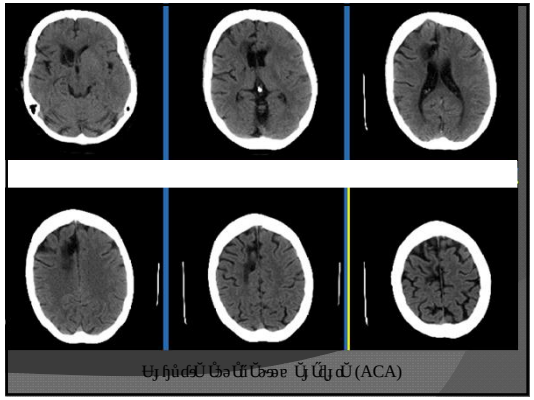

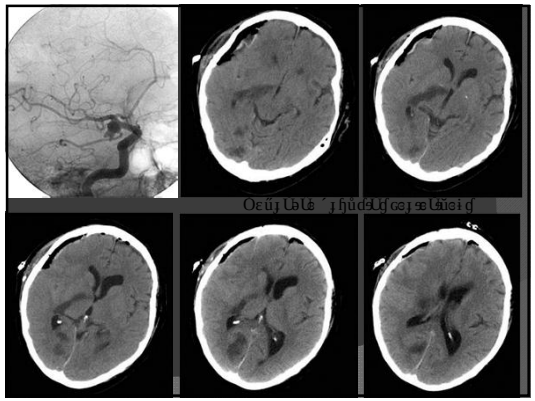

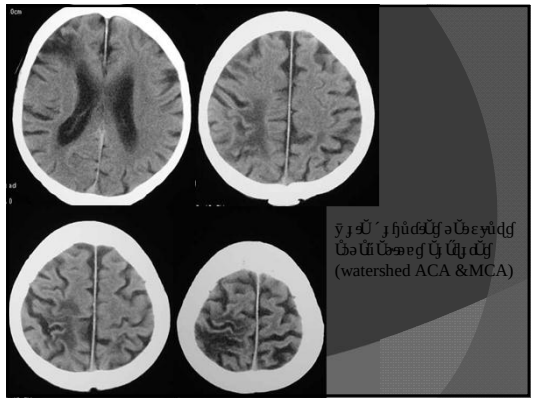

Εγκεφαλικό επεισόδιο

- [illegible]
  - [illegible]: [illegible] (84%)
    - [illegible]
    - [illegible]
    - lacunar
    - [illegible]
  - [illegible]: [illegible] (16%)

Ισχαιμικό εγκεφαλικό

- Ψμ ισαϋαΰΰΰαΫ΄ ή ε΄ΰΫ΄ ΰΫ΄ ΰΫΫ΄ ιΫΫ΄ ΫΫΫ

- Ʒ΄ ƿ΄ gəɜɑ Ŭɔɔůɜ ï ΄gəɜɧŪůɩ ɑ Ŭ΄ ɧ ůɜ Ůɔɔůɜ ůůɧ Ɣəəɑɧ΄ əůɩ Ɣɧ (25%).
- Ɣůɾ ɑɛ ůɜůŪ΄ ɧəɩ ɜůɑ ůůɧ ɑůɩ Ŭ΄ ůůŪ

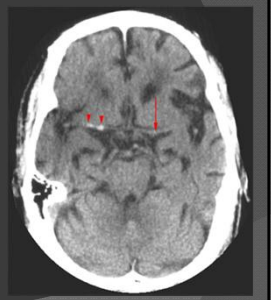

- ɩ ůŪůɑ΄ ɑɑɧůɑ ůɜɑ ůůɜɑŪůɜɑɛɩ ɑ΄ ɑɩ ɛɜŪ
- Ƶɧ gůůůɩ ɑůɜɜɜɧ ɑɑůɑɛŪ

- Ƴɜůůɩ Ɣɜůůɑ ůůɧ əůəəɑ ɑ ɜɩ ůůůɧ ůůůɜɧ ɑɑůůůɧ Ů ůůůůůůəɧ ůůůɧ ɜɛůɑ ůɜɑ Reil (insular ribbon sign)

- Ƴ΄ ɧ΄ gəɜɑ΄ Ůɩ ɜɜɑɛ ɛ Ů ůɜůůɩ Ɣɜůůɑ ůůɜ ůůəůůɩ Ůůɜůɜ ɜ Ůgəɧ Ɣəɜɜ
- ȳ ůůůɜ ůůɜ Ůɜɛ Ůɩ Ɣəɑ ůůɜ Ůɜ Ůɜ ůůɜůůɜůůůɑ ɔəů ɑɩ ɑɛ ɓɧəgůůɑ

Υποξύ εγκεφαλικό επεισόδιο

- ƶ ůůɧ 1 -3 ɛƿɩ ůůɩ
  - Ůɩ ɜɑůůɑ ůɜ ůůɜɜɑɛƿɜɜ΄ ɑůůɑɑ
  - Ůɩ ɜɜɜɜɜ΄ Ůɩ ɜɜɑɛ ůůůůůɩ ɑ΄ ɜ
  - Ůɜɛ ɑɩ ůůɜɜɜ ɛ ůůůůɩ ɑ΄ ɜ
- ƶ ůůɧ 4 - 7 ɛƿɩ ůůɩ
  - ΄ ůɩ ɧůəɑƿɑ ůůəůůɩ ůůɜɜɑɩ ůůɜ ɧ ůůůƿɜɜůůɧ
  - ΄ ůůɩ ůůɛ ɑ ɜ΄ ůůůůůɜɜ ɜ ůůůůɜɜɑɛƿɜɜ΄ ɜ
- ƶ ůůɧ 1-8 ůůɩɓɑɛ ƴůůůɩ
  - ɡ΄ ɑɑɩ ůůɑ ůůɜ΄ ůůůůůɜɜ ɜ ůůůɜɜɑɛƿɜɜ΄ ɜ
  - ΄ ůůɩ ůůɛ ɑ ɜ΄ ůůɜ ůůɑɑɡůůɑɑɡ ɛ ůůůəůůůůůɜɧ

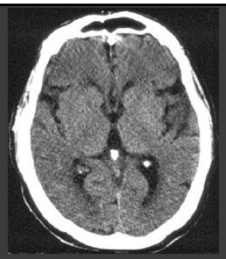

- 4 ɩ ůůƿ ɛ ůůɧ

- 2 ɑɛƿɩ ůůƿ ɛ ůůɧ

- Υψηλή πιθανότητα θανάτου 1 στους 3 ενδονοσοκομειακά (90%).
- Υψηλή πιθανότητα μόνιμης αναπηρίας σε αυτούς που θα επιζήσουν
- Βασικός στόχος θεραπείας η αποφυγή επανάληψης αιμορραγίας, η μείωση της ενδοκρανιακής πίεσης και η αποκατάσταση της ροής του εγκεφαλικού υγρού.

Αιμορραγικό εγκεφαλικό

- Υψηλή πιθανότητα θανάτου
  - 40%
  - 1 εβδομάδα
  - 1 μήνας
  - 6 μήνες
  - 1 χρόνος
  - 10 χρόνια
- Κύριες αιτίες
  - ***Ανεύρυσμα***
  - 1 μήνας
  - 10 χρόνια

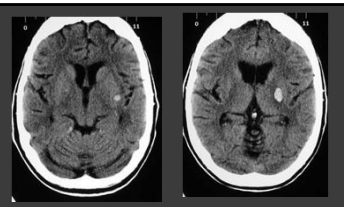

Κύριες αιτίες

Ενδοεγκεφαλικό αιμάτωμα

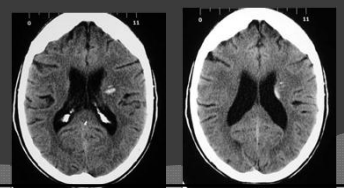

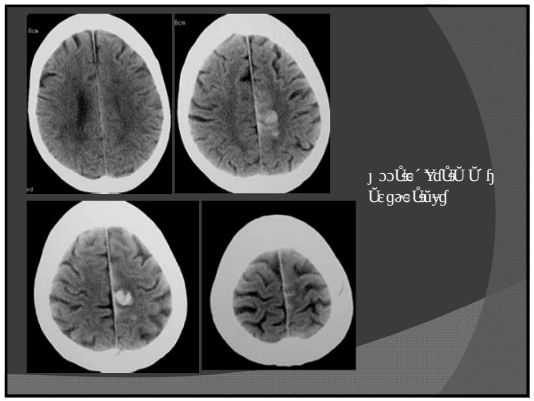

Κύριες αιτίες

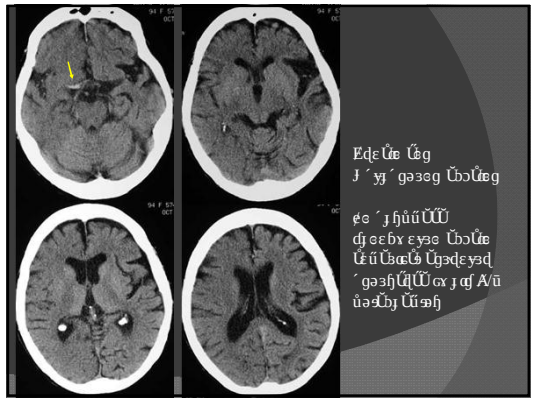

Ενδοεγκεφαλικό αιμάτωμα

Υπαραχνοειδής αιμορραγία/ Ρήξη ανευρύσματος

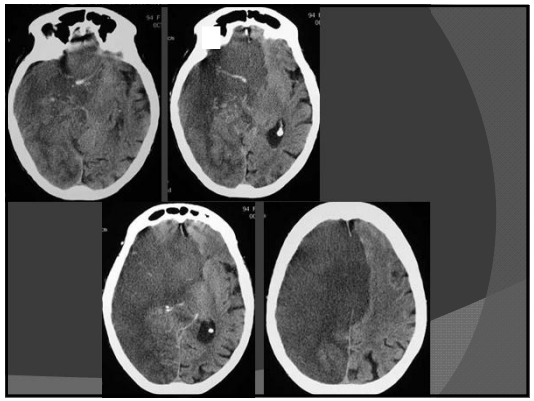

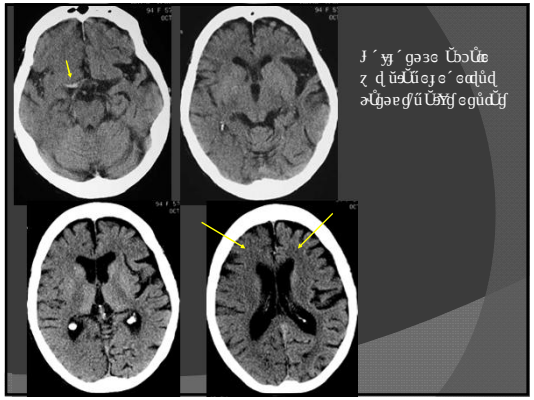

Reil

Ενδο-εγκεφαλική αιμορραγία

- Ανευρύσματα-υποκείμενη αιτιολογία (10%)
- Ενδο-εγκεφαλικά αιμοσφαίρια (6%) αφορούν υποομάδες ασθενών

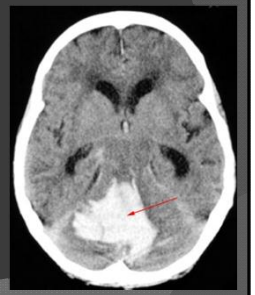

Ενδο-εγκεφαλική αιμορραγία

- Ανευρύσματα-υποκείμενη αιτιολογία
  - Εντοπίζονται κυρίως σε μεσαία ή μεγάλα ανευρύσματα
  - Ο ασθενής παρουσιάζει: συνοδό υπερτονία, υπερλιπιδαιμία, κάπνισμα, ανευρύσματα, κληρονομικό υπόβαθρο, ιστορικό αιμορραγίας υπαραχνοειδούς χώρου
- Ενδο-εγκεφαλικά αιμοσφαίρια σε ασθενή με υπερτονία

Ενδο-εγκεφαλική αιμορραγία

- Ανευρύσματα υποκείμενη αιτιολογία σε ασθενείς ηλικίας (70-90%) κάτω των 40 ετών
- Ενδο-εγκεφαλικά αιμοσφαίρια σε ασθενή με ιστορικό αιμορραγίας υπαραχνοειδούς χώρου

Ενδο-εγκεφαλική αιμορραγία

- Ενδο-εγκεφαλικά αιμοσφαίρια σε ασθενείς ηλικίας πάνω από 40 ετών
- Ο ασθενής παρουσιάζει υπερτονία, κάπνισμα, υπερλιπιδαιμία, κληρονομικό υπόβαθρο, ιστορικό αιμορραγίας υπαραχνοειδούς χώρου

Ενδο-εγκεφαλική αιμορραγία

- Η αρτηριοφλεβική κακοσχηματία (arteriovenous malformation, AVM)
  - Ο ασθενής εμφανίζει κεφαλαλγία
  - Ο ασθενής παρουσιάζει κώμα
- Η αγγειογραφία αποκαλύπτει τη βλάβη

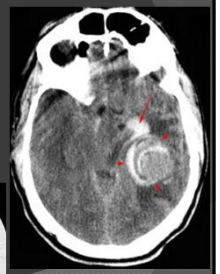

Η κλινική εικόνα

- Η κλινική εικόνα εξαρτάται από τη θέση και τη βαρύτητα της αιμορραγίας.
- Εγκεφαλικός θρόμβος: αργή εξέλιξη κλινικής εικόνας
- Η αιμορραγία αποφράσσει τα αγγεία του κύκλου του Willis.
- Η αιμορραγία μπορεί να εξελιχθεί σε εγκεφαλικό οίδημα
- Ένδειξη αιμορραγίας: η CT δείχνει υπερπυκνότητα
- Η ανάνηψη αποτελεί κύριο στόχο στη θεραπεία αυτών των ασθενών. Ο ασθενής πρέπει να παρακολουθείται στενά.
- Η αιμορραγία μπορεί να εξελιχθεί σε εγκεφαλικό οίδημα, αυξάνοντας τη ενδοκρανιακή πίεση. Η ενδοκρανιακή πίεση πρέπει να παρακολουθείται στενά.

ΦΛΕΓΜΟΝΗ

Ενδοκρανιακή φλεγμονή

- Η λοίμωξη:
  - Αποτελεί σοβαρή απειλή για τη ζωή λόγω πιθανής εξέλιξης σε εγκεφαλικό οίδημα (Π.χ. μηνιγγίτιδα, ...)
  - Θέτει σε κίνδυνο ασθενείς με ανοσοκαταστολή
  - Η ήπια μηνιγγίτιδα (Π.χ. ιός herpes simplex τύπου 1 σε ενήλικες)
- Αίτια - Ύποπτα σημεία:
  - Η κεφαλαλγία
  - Α. πυρετός
  - Ζ. διαταραχές συνείδησης

Τρόποι εξάπλωσης

- Η λοίμωξη μπορεί να εξαπλωθεί σε γειτονικές δομές
- Θα πρέπει να λαμβάνεται υπόψη: Η λοίμωξη μπορεί να εξελιχθεί σε εγκεφαλικό οίδημα
- Η ΤΑΥΤΟΧΡΟΝΗ ΕΞΕΤΑΣΗ ΕΙΝΑΙ ΑΠΑΡΑΙΤΗΤΗ (Π.χ. μηνιγγίτιδα)

Απόστημα
(μπορεί να μοιάζει με μετάσταση στο CT

Υποσκληρίδιο εμπύημα (C-)

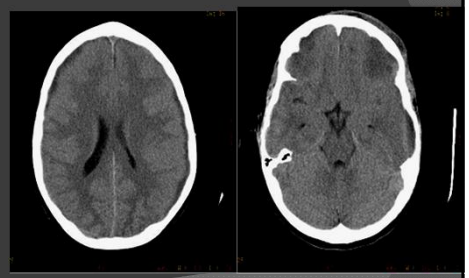

Υποσκληρίδιο εμπύημα (C+)

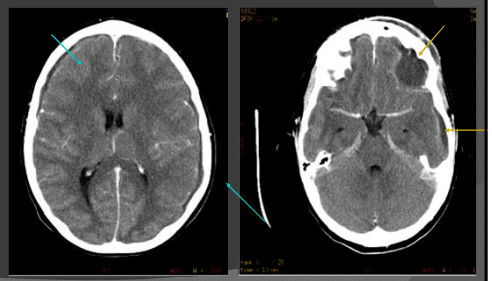

Φυματίωση

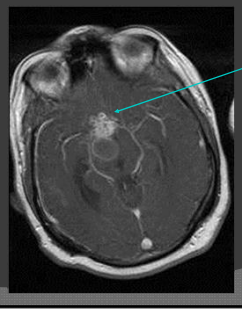

Φυματίωση
στον εγκέφαλο
(�ή �d μόνο
σε �ή �ή
και με)
MRI ε Ů
μόνο μόνο Ůή

Φυματίωση

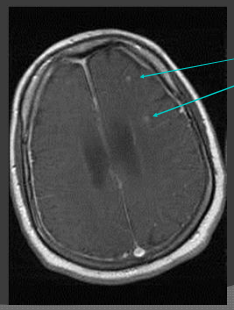

Φυματίωση
στον εγκέφαλο
MRI ε Ů
μόνο μόνο Ůή

Μηνιγγίτιδα

- Ş �ι ůdg
- Ť Ůμ ασγ ε ŮŮ ůdg
- μ ЗŮή μ Ůμ ήασε (΄ G. �μ ασμ ɔ �ι, Ůμ Ůή ε Ů, ΄ Ůμ ασγΫΫμ ůd)
- μ dε ασε (΄ G. μ ε3d ůΫμ ε ασΫή ήμ g, ασμ ήασγμ ασ ůd, Ůή ůσ-ασε Ůή ασdΫμ Ů΄ Ůή Ů)
- ū ασΫ ε ασι ůdg (΄ G. ůΫμ ασΫή ůd, ЗΗμ ůασ ασασΫ ɔΗ ɔ ασ)

http://emedicine.medscape.com/article/341971-overview#a20

Μηνιγγίτιδα - λοιμώδης

- Ůgασ Ůή ασg, ΒΫασΫμ ή ůή ασ
- Ş Ůή ůασgΫΫμ ασ, ασ Ůή ασg
- μ μ ΗΗ ή ůΫ (ε ασgΫΫμ ασ ΄ Ůμ ΫůήΫμ ůΫ Ůή ůσ ůασΫΫΫή ůή ασ
- μ ΄ Ůή ΗΗ ή ůd ασμ ασg ɔ ůΫ ɔΫ ůσμ ε ΫΗμ ůΫ ůμ ΫΫ ΄ ΫΫΫασd ůůgασ ɔ ΫΫ ůΫ΄ Ůμ Ůή ɔ ůμ ůd ασ ɔΫ ε Ů ůΫΫ ůσμ ε ΫΫΫ ή ασ ασ ůg
- ůμ ůΫ ůd ασ ůμ ůg ɔ ůΫ ůσ ασ ůσ ůασ ασ ůσ ůσ ůσ

Μηνιγγίτιδα

- Α΄ ό αεαγγ΄ αg ε΄ αι αι εΛ3Ν Ν΄ ΛεαεαωαgεΛ
  - Ιύι αγύΝαεαγ
  - ύ αΛεαε3ε ύαg αεαεΛαεαι ύgύύεεύύαγ
  - Ι΄ αύαεαγ ύύΛύgαεαεαε
  - Ι΄ αύαεαγ ύύαε Λε΄ ι γεΝ
  - Αεαεύύύαύύ/ Ν΄ ήύύιεΝ
  - ι εεΛαήύ΄ Νύεαγ/ γεύι ΝαΛα
  - ύ αΛαεαε γ ήεάγύγ αΛαύαεΛαεαΥ γεύι ΝαΛΛ

- ¢αύΝαΛΛΛαΛύι ?

http://emedicine.medscape.com/article/341971-overview#a20

Υδροκέφαλος - μηνιγγίτιδα

- Ιι αεαι΄ ΛΛαΝ΄ ήύαΛΛι Νεαε ΛΛγ ωαι ι΄ αΛγ΄ εΛΛΛαι΄ Νι Νγεαγ αΝαΝ΄ αι ι ήύγαύγ ΛΛαg Α?Ι
- Α΄ αεαγγι 3 gύι αγύΝαεαγ ύgαε3ήΛΛι αγ ύΛΛΛ΄ ΝαΛΛγ΄ Ν΄ ήΝ΄ ήύι ΝαγΛ΄ Λγ3 Νι Λε3αΛΛΛι 3 ύγεΛΛΛγ3
- ι΄ αΛι ΛαΛΛήγ gύι αγύΝαεαγ Ν΄ ήύΛγ3γ ύΛΛg gύι Νγεαι, Ν΄ αεαΛΛΛεή ΛΛγ 4ηγ εαεαΛΛγ αΛαΛύεΛΛεαε3ε ΛΛg Λ΄ ΛΛύι εΛΛΛαγ

Υδροκέφαλος

- Α΄ ό αεαε ΛΛαΛΛΛαεαγ/ γ΄ Νι Λε3αΛΛΛαι γ΄ Λε ι ΛΛαΛΛγ
- ΗαΛΛΛ΄ ΛΛαg αεαεΛΛαι ύgύΛΛεΛΛΛγ΄ ήαεαεγγ/ αΛΛΛεΛ

Łosowska-Kaniewska D*, Oleś. AAdhances in Medical Sciences · Vol. 52 · 2007 · Suppl. 1 ·

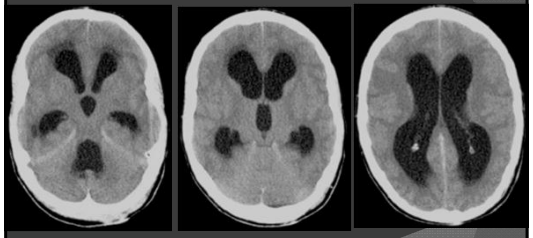

- ι΄ ήύΛΛεΝ ΛΛ΄ ΛΛύΛεΝ ΛΛΛΛΛΝ

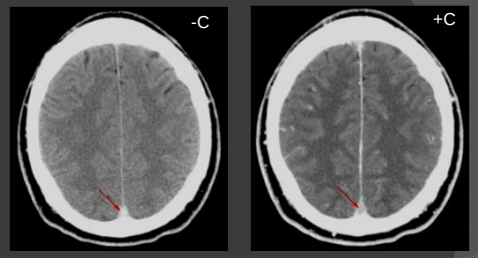

ήεβγ ůď Ύ3γ σβΩΔΔΩσg əήə´ σg

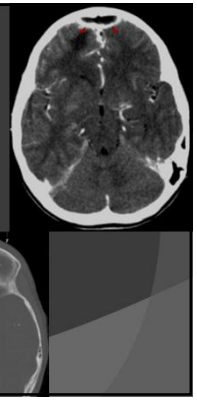

- Ά3γ -ΩΔσ3ΔΔγg ΔσΔΔ ΔΩΩΩΩΩΩ ΔΩΩΩΩΩΩΩ ΔΩΩΩΩΩΩΩ ΔΩ

Νεοπλασίες

- Ανάπτυξη καινούργιου ιστού σε μορφή μάζας, η οποία μπορεί να προκαλεί πίεση στα γειτονικά αγγεία, τα νεύρα, τα οστά, τα γειτονικά όργανα

Νεοπλάσματα

- Ανάπτυξη καινούργιου ιστού
- Ιστολογικά διαφορετικά
  - Καλοήθη: Ο ιστός μοιάζει με ιστό ενός οργάνου
  - Κακοήθη (αναπλασία, ανισομορφία, ...)
  - Ιστολογικά ίδια (π.χ. ινώματα, λιπώματα, ...)

Γλοιώματα

- Ιστολογικά
  - 85% των ενδοκρανιακών
  - Ανάλογα με τον ιστό (20-50 διάφορα)
  - Μεταφορικά Ο «πολύμορφος».
- Βασικά κακοήθη νεοπλάσματα
  - Ανάλογα με τον ιστό
  - Εξαιρετικά κακοήθη,
  - Εξαιρετικά ταχύ
  - Ι΄ σταθερά θανατηφόρα

CT εγκεφάλου με σκιαγραφικό

Ο ανάλογος ιστός

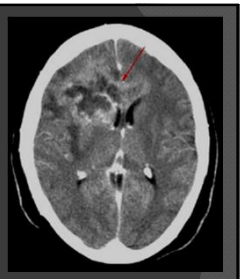

- Μεγάλη διάταση κοιλιών σε σχέση με τον εγκεφαλικό ιστό.
- Μετατόπιση μεσοκοιλιακού διαφράγματος

Υπέρπυκνη μάζα που προσλαμβάνει το σκιαγραφικό, πιέζει την 4η κοιλία και προκαλεί υδροκέφαλο
πως βλέπουμε τον υδροκέφαλο σε αυτή την εικόνα ???

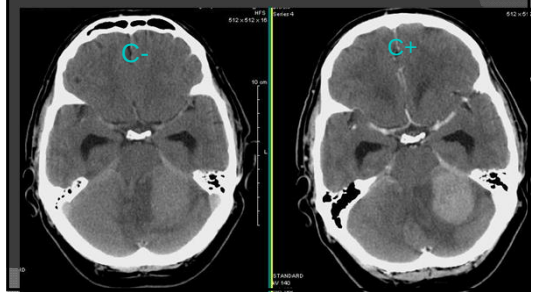

Διάγνωση

- Ζ ΛΛΛ

Μηνιγγίωμα

- [illegible]

[illegible]

[illegible]

[illegible]

Μηνιγγίωμα

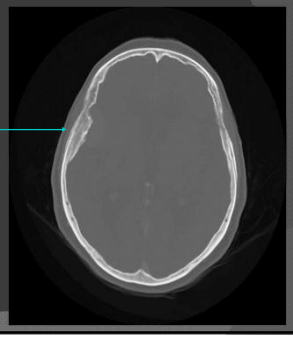

[illegible]

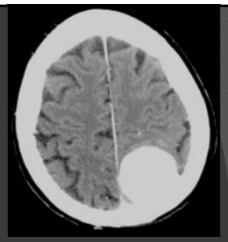

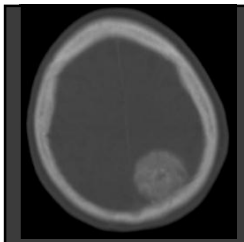

- [illegible]
- [illegible]
- [illegible]
- [illegible]

- EVERYTHING A MEDICAL STUDENT SHOULD KNOW ABOUT A CT SCAN OF THE HEAD. Thanh Binh Nguyen, Ottawa Hospital, July 2007
- http://www.med-ed.virginia.edu/courses/rad/headct/
- http://emedicine.medscape.com

[illegible]